Aus dem Pathologischen Institut
der Johannes Gutenberg-Universität, Mainz

Direktor: Prof. Dr. med. F. Klinge

Experimenteller Beitrag zum Problem der Subendokardialen Blutungen

Inaugural-Dissertation
zur Erlangung der Doktorwürde
in der Medizin
der Hohen Medizinischen Fakultät
der Universität Mainz

vorgelegt von

ING-LIAT SIE

Mainz 1958

Aus dem Pathologischen Institut
der Johannes Gutenberg-Universität, Mainz
Direktor: Prof.Dr.med.F.Klinge

Experimenteller Beitrag zum Problem der Subendokardialen Blutungen

Inaugural-Dissertation
zur
Erlangung der Doktorwürde
in der
Medizin
der
Hohen Medizinischen Fakultät der Universität
Mainz

vorgelegt von
Ing-Liat S i e

Mainz 1958

R. UNIV.
BIBLIOTHEEK
LEIDEN

Dekan: Prof.Dr.med. U. K ö t t g e n

Referent: Oberarzt Prof.Dr.med.
Hans-Georg F a s s b e n d e r

Correferent: Prof.Dr.med. Fritz K l i n g e

Datum des Diploms 14. April 1958

Fotodruck: Mikrokopie G.m.b.H. München 2, Weinstr. 4

Meinen lieben Eltern

in tiefer Dankbarkeit

INHALTSVERZEICHNIS

Einleitung und Literaturüberblick 1
Ausdehnung und Vorkommen der Blutungen 2
Ätiologie der subendokardialen Blutungen 11
Die Folgen und die Bedeutung der SEB 22

Fragestellung 27
Versuchsplan 31
Übersicht 34
Ergebnisse der Vorversuche 35
Erörterung der Ergebnisse der Vorversuche 38
Erörterung der Ergebnisse der Probe-EKgramme 39
Ergebnisse der Hauptversuche 44
Histologische Befunde (an ausgewählten Fällen) .. 1o3
Auswertung der Befunde der Hauptversuche 1o8
Auswertung der path. histologischen Befunde 118

Schlußbemerkung 12o
Literaturverzeichnis 122

EINLEITUNG UND LITERATURÜBERBLICK

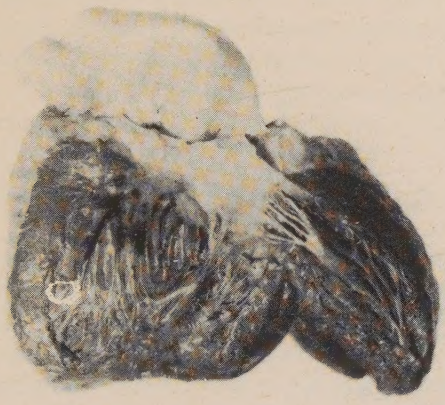

Abb. 1. Massive streifenförmige subendokardiale Blutungen im li. Ventrikel bei einem 81-Jährigen; Todesursache: Multiple Hirnblutungen auf dem Boden von Metastasen eines Prostatakarzinoms. Abbildungs-Maßstab 1:4.5

Bei den subendokardialen Blutungen handelt es sich um bereits makroskopisch wahrnehmbare, charakteristisch streifen- bzw. fleckförmige Blutaustritte unter das Endokard, wie sie häufig bei Sektionen gefunden werden. In der Mehrzahl der Fälle werden sie unter dem Endokard des linken Ventrikels beobachtet, zuweilen auch unter dem des rechten.

Bereits 1889 hatte GAGLIO nach elektrischer Vagusreizung Blutextravasate unter dem Endokard hervorgerufen. Als erster beschrieb HOFMANN 189o diese Blutungen. Seitdem haben sich viele Forscher damit beschäftigt: ASCHOFF, BERBLINGER (1913), STOLL (1914), RIBBERT, ZUM WINKEL,

MÖNCKEBERG (1915), STÜBEL, MÖNCKEBERG (1924), GERINGER, ROTHBERGER (1928), VON BONSDORFF (1939) und SHEEHAN (1940). Neuerdings wird diese höchst interessante Frage, die nicht nur von theoretischem Interesse ist, neu aufgerollt durch FASSBENDER (1951), SMITH und TOMLINSON (1954), BOLTZ, KATO (1955) und ONG-OEI (1956).

Ausdehnung und Vorkommen der Blutungen

Es gilt zunächst feszustellen, daß die hier in Rede stehenden Blutungen nicht verwechselt werden dürfen mit den Blutungen unter toxischen, septischen, leukämischen oder urämischen Zuständen, wie sie gleichfalls subendokardial gefunden werden können, oder mit den Blutungen in anoxämischen Zuständen den sog. Erstickungsblutungen oder TARDIEU'schen Flecken, die sub e p i kardial und subpleural gefunden werden. Wie eingangs schon bemerkt, sind die subendokardialen Blutungen fast ausschließlich lokalisiert im linken Ventrikel (MÖNCKEBERG, ZUM WINKEL, STOLL, FASSBENDER, SMITH und TOMLINSON u.a.), sehr selten nur im rechtem Ventrikel (STOLL, ZUM WINKEL, BOLTZ). Man findet sie erstens auf dem Septum interventriculare, dort besonders unter den Aortenklappen (die von ASCHOFF so genannte 'Aortenausflußbahn), dann an der Basis und Spitze der Mm. papillares und schließlich auf der hinteren Wand des linken Ventrikels (SMITH und TOMLINSON, STOLL).

Bei histologischer Betrachtung sind die Blutungen beschränkt auf das zarte, subendokardiale Gewebe und auf die oberflächlichen Muskelfasern, vor allem zwischen den Fasern des Reizleitungssystems, hierbei besonders an dessen linkem Schenkel (ASCHOFF). Sie bevorzugen jedenfalls das Atrioventrikularbündel (MÖNCKEBERG, ZUM WINKEL). MÖNCKEBERG spricht sogar von einer speziellen Erkrankung des Reizleitungssystems. Über die Lokalisation der Blut-

extravasate sind die Autoren also einer Meinung. BOLTZ ist der einzige Autor, der neuerdings diese Meinung bestritten hat. Nach ihm betreffen die Blutungen nicht nur das subendokardiale Gewebe, sondern erstrecken sich auch bis in das Myokard und sogar bis unter das Epikard. Diese myokardialen Blutungen sollen vor allem in der Agone auftreten und nicht unbedingt mit subendokardialen Blutungen vergesellschaftet sein; hiermit rechtfertigt er seine Bezeichnung "agonale Myokardblutungen".

Es werden wohl neben den (übrigens weitaus überwiegenden) streifenförmigen Blutungen auch andere Erscheinungsformen beobachtet: kreisförmige, punktförmige, fleckförmige, spritzerartige und unregelmäßig begrenzte. Der mögliche Größenumfang dieser Blutungen erstreckt sich von kleinen, makroskopisch kaum wahrnehmbaren, über stecknadelkopfgroße, massivere Blutungen bis zu breit-straßenförmigen ('linear') Blutergüssen (SMITH und TOMLINSON). Bei aller Vielfalt ist das Erscheinungsbild der subendokardialen Blutungen aber immer durchaus charakteristisch. Die vereinfachende Unterscheidung zwischen streifenförmigen Blutungen und fleckförmigen (als Sammelbegriff aller übrigen, nicht-streifenförmigen) Blutungen findet ihre Rechtfertigung in dem bedeutungsvollen Zusammenhang der ersteren mit dem Reizleitungssystem, an dessen streifenförmigem Verlauf diese Blutungen gleichsam ihre Leitschiene finden sollen (FASSBENDER).

Ferner möchte ich darauf hinweisen, daß diese subendokardialen Blutungen sowohl bei Erwachsenen als auch bei Kindern auftreten können (GERINGER, SMITH und TOMLINSON), eine Tatsache, die im Zusammenhang mit der Pathogenese nicht unberücksichtigt bleiben darf.

Subendokardiale Blutungen werden vorallem bei tödlichen, intrakraniellen Prozessen beobachtet, wie Traumen, Tumoren, Meningitiden, Enzephalitiden und Apoplexien (SMITH

und TOMLINSON, FASSBENDER, VON BONSDORFF, STÜBEL, BERBLINGER). GERINGER fand subendokardiale Blutungen an der rechten Kammerwand bei einem Schädelbruch. Es muss hier noch betont werden, daß diese Hirnprozesse vorwiegend mit stark erhöhtem Hirndruck einhergehen. Nennenswert ist ferner der Umstand, das es auch bei Eingriffen oder Prozessen im Halsbereich zu subendokardialen Blutungen kommen kann, wie beim Bolustod nach Verschlucken eines Wurststückes oder beim Tod bei raumfordernden Prozessen wie beim Wachstum mächtiger paratrachealer Lymphdrüsenpakete bei lymphatischer Leukämie (FASSBENDER und WENGLER).

Die oben genannten Prozesse weisen auf den Zusammenhang von subendokardialen Blutungen und Vagusreizung hin, wobei der Vagus sowohl peripher wie zentral betroffen werden kann.

FASSBENDER fand subendokardiale Blutungen bei einer commotio cordis infolge stumpfer Gewalt auf die Brustwand, klinisch-anamnestisch ließ sich neben Zeichen des Schocks kein weiterer Befund erheben. Diesem Falle gleichzusetzen sind wohl die geburtshilflichen Fälle SHEEHAN's und GERINGER's, bei denen die nachgewiesenen SEB auf Peritonealschock beruhen. SHEEHAN berichtet über die charakteristischen Blutungen bei Dystokie, Retentio placentae, Apoplexia uteroplacentaris, Inversio uteri, Uterusruptur und Eklampsie, wobei nur der Intensität der Schockwirkung das Zustandekommen von SEB zugeschrieben wird-, nicht-fatale Schocks sollen bei Patientinnen, die später aus anderen Krankheitsursachen ad finem kommen, keine SEB zum Auftreten bringen, es soll vollends das räumliche Ausmaß der SEB in direkt proportionalem Verhältnis zur Länge der präfinalen Schockeinwirkung stehen. GERINGER fügte diesen Fällen einen weiteren von Extrauteringravidität an.

GERINGER war es auch, der von SEB bei Tod durch Einwirkung elektrischen Stroms berichtete. Er erfuhr hierbei den Widerspruch ROTHBERGER's, dessen Versuche mit elektrischem Strom an Hunden sämtlich negativ ausgefallen sind.

Ausserordentlich eindrucksvoll ist das Auftreten von SEB bei fulminanten Lungenembolien (ZUM WINKEL, FASSBENDER). Schließlich seien die SEB genannt, die bei den verschiedenen Experimenten hervorgerufen werden, von denen hier nur die wichtigsten zitiert werden sollen: periphere Vagusreizung durch faradische Ströme (GAGLIO, EPPINGER, ROTHBERGER, KÜLBS und STRAUSS, KATO). Verabreichung von Strophantin und Digitalis, Akonitin und Adrenalin (ROTHBERGER). Im hiesigen Institut sind besonders noch folgende Experimente gemacht worden: Hirnverletzungen und tödlich verlaufende, abakterielle Hirnentzündungen, faradische und mechanische Reizung der Halsvagi (FASSBENDER), chemische Reizung der Pleura mittels Formalin (FASSBENDER und ONG-OEI) und chemische Reizung des Peritoneum mittels Formalin (FASSBENDER und Verfasser).

Bevor ich dieses Kapitel abschließe, möchte ich noch auf die wichtige Tatsache hinweisen, daß bei zahlreichen Erkrankungen neben den subendokardialen Blutungen häufig Magenschleimhautblutungen und Lungenödem, bzw. Lungenblutungen gefunden werden. Man könnte geradezu von einer Trias dieser Syndrome sprechen, in der die subendokardialen Blutungen das Zentrum bilden und selten je vermißt werden. Zur Illustration diene folgender als klassisch zu bezeichnender Fall, der am hiesigen Institut zur Beobachtung gelangte. Zwei Tage nach einem Unfall kam der 22-jährige Patient ad exitum, ohne noch einmal das Bewußtsein wiedererlangt zu haben. Die Obduktion ergab eine Schädelbasisfraktur mit ausgedehnten Stammhirnblutungen, subendokardiale Blutungen, Magenschleimhautblu-

tungen und Lungenödem, bzw. - blutungen.

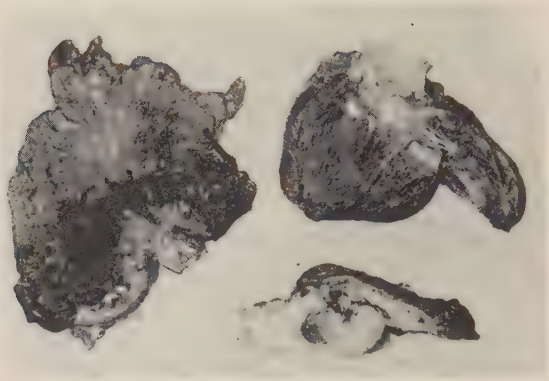

Abb. 2. Ausgedehnte Magenschleimhautblutungen, subendokardiale und Stammhirn-Blutungen infolge Unfalltod bei einem 22-Jährigen. (S526/56) Abbildungsmaßstab 1 : 14

Abb.3 Fall der Abb.2 (Unfalltod eines 22-jährigen Mannes; S526/56).

Massenhaft Erythrozyten unter dem Endokard und zwischen den oberflächlichen Muskelfasern.

Vergr. 11o : 1



Abb.4. Fall der Abb.2 (Unfalltod eines 22-jährigen Mannes; S526/56).

Venektasie der Magenschleimhaut und Extravasate.

Vergr. 5o : 1

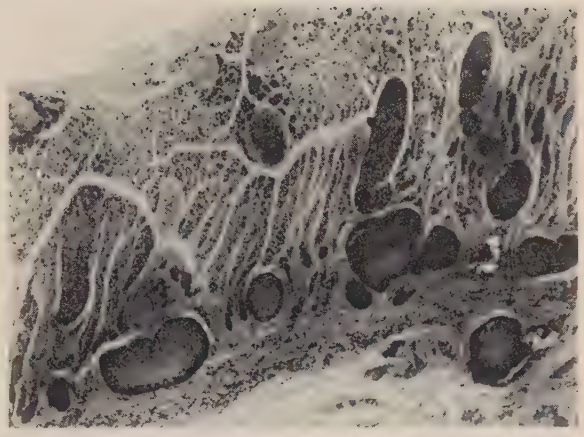

Abb.5. Fall der Abb.2 (Unfalltod eines 22-jährigen Mannes; S526/56).

Erythrozyten und eosinophile Massen in den Lungenazini; kein lufthaltiges Parenchym mehr erkennbar.

Vergr. 13o : 1



Auch VON BONSDORFF spricht von einem Parallelismus zwischen subendokardialen Blutungen und Magenschleimhautblutungen. Wenn auch SMITH und TOMLINSON einen engeren Zusammenhang der Magenschleimhautblutungen mit den SEB bestreiten, so vermuten doch viele andere Autoren einen ursächlichen Zusammenhang der beiden Erscheinungen.

SCHIFF hatte bereits 1845 wie 29 Jahre später EBSTEIN durch Reizung bzw. Verletzung der Stammganglien gewisse Magenveränderungen erzeugt. Unter 'Magenveränderungen' müssen hier in erster Linie verstanden werden: Blutungen unter die Magenschleimhaut; Schleimhauthyperämie und -ödem, welch beide nach EBSTEIN die ersten Stadien des zu Magenschleimhautblutungen führenden Prozesses darstellen; die bereits aufgeführten Veränderungen können zu Erosionen, zu Geschwüren und endlich zur Magenperforation führen.

Bezüglich der Lokalisation dieser Magenschleimhautblutungen läßt sich feststellen, daß sie die Kardia und den Fundus bevorzugen (BETZ, Verfasser). Es werden allerdings auch Blutungen im Darmkanal, hier vor allem im Bereich des Duodenum, beobachtet.

Histologisch lassen sich bei diesen Blutungen folgende Beobachtungen anstellen: die Gefäßnetze der Drüsenmündungen und die interglandulären Gefäße sind strotzend mit Blut gefüllt, gleichfalls die Venen, welche die Schichten der Submukosa und Muscularis durchbohren (EBSTEIN).

REWERTS meint, daß die Veränderungen der Magen- und Duodenalschleimhaut nur dann auftreten, wenn das Stammhirn einem akuten und massiven Trauma ausgesetzt war, wie Hirnschuß, Apoplexie oder Operation; Verbrennungen oder Kälteeinwirkungen. WINIWARTER fand sogar Hämatemesis bei Tumor cerebri und Peritonitis, ESELBSBERG Magen- und Darmblutun-

gen nach Operationen in der Bauchhöhle. Auch BETZ wies auf den Zusammenhang zwischen akuten, zerebralen Läsionen und frischen Blutungen, bzw. Erosionen der Magenschleimhaut hin. Die vorzügliche Lokalisation dieser Magenveränderungen spricht gegen einen Zusammenhang mit der Bildung chronischer Geschwüre, die ja die Gegend der kleinen Kurvatur und des Pylorus bevorzugen (BETZ). Auch WINIWARTER behauptet, daß es sich bei diesen Magenveränderungen nicht um echte Ulcera handeln könne. Ob die Magenschleimhautblutungen in Beziehung zur Säureerweichung stehen, ist schwer zu entscheiden. Unter der Voraussetzung, daß die Magenblutungen auf einen Vagusreiz zurückgehen, wiese ihre Atiologie auf eine Korrelation zur Säureerweichung, denn diese wird besonders bei ganz bestimmten Krankheiten gefunden wie Hirnschädigungen, Hirnhautentzündungen, Erkrankungen im Bereich der Brusthöhle und noch anderen allgemein-bakteriellen Erkrankungen, die sämtlich zu einer Vagusreizung führen können (LUBARSCH und BORCHARDT).

Zum Abschluß noch einige Worte über das Lungenödem. Man unterscheidet bekanntlich zwischen verschiedenen Lungenödemen: agonalen, entzündlichen und neurotischen Lundenödemen. Im Rahmen unseres Themas interessiert vor allem die letzte Form, die nach HAMPERL durch Reizung der Vaguskerne oder des Sympathikus entsteht. Auch CAMERON und DE glauben das akute Lungenödem neurogen entstanden. Lungenveränderungen wie Hyperämie, Ödem und Blutungen, als Begleitsyndrom der oben beschriebenen Magenveränderungen, werden auch von REWERTS berichtet. Lungenblutungen hatte bereits Claude BERNARD durch Vagusreizung hervorgerufen. KAUFMANN fand Blutungen in die Lungenazini und in den Magen bei Hirntumoren. Auch GOTTSEGEN, SZAM und CZORNAY glauben auf Grund ihrer Experimente, daß zwischen dem Auftreten des Lungenödems und Störungen der Herzfunktion (subendokardiale Blutungen) ein Zusammenhang

besteht. Gegen einen solchen Zusammenhang sprechen die Experimente von LUISADA und SARNOFF. Diese Forscher sahen keine Lungenödeme bei einfacher Reizung des Vagus, wohl aber bei Kombination von Vagusreizung mit Intra-Carotis-Infusion. Neben nervalen sollen also auch mechanische Momente eine Rolle spielen. Hier erhebt sich die Frage, ob Blutungen überhaupt rein nerval bedingt sein können. Die zahlreichen, oben angeführten Beispiele weisen offenbar in diese Richtung. Vorsicht bei der Beantwortung dieser Frage ist geboten; bezeichnenderweise spricht HERMANN von "rätselhaften Blutungen"!

ÄTIOLOGIE DER SUBENDOKARDIALEN BLUTUNGEN

Was liegt den im vorhergehenden Kapitel einzeln aufgeführten, in sich unterschiedlichen Krankheitsbildern zugrunde, dass in jedem Fall das uniforme Bild der SEB resultiert?
Zuvor möchte ich aber noch die Frage erörtern, weshalb die subendokardialen Blutungen den linken Ventrikel und hierin besonders den Bereich des Reizleitungssystems bevorzugen. Nach STOLL entspricht der Anteil der Beteiligung des linken Ventrikels genau seiner relativ größeren Muskelmasse, die einen größeren Sauerstoffbedarf habe und folgerecht die Kapillaren sich mehr erweitern lasse als im rechten Ventrikel. MÖNCKEBERG, STERNBERG und LÖW sehen als Ursache dieser Bevorzugung den Gefäßreichtum dieses Gebietes und die lockere Gewebsbeschaffenheit an. Nach HAAS besitzt das Atrioventrikularbündel überdies sein eigenes Gefäßsystem, das sein Blut auf dem Wege der A. septi fibrosi aus der A. coronaria dextra bezieht. Hierzu möchte ich anmerken, daß man die linke Septumfläche als einen locus minoris resistentiae ansehen darf, da sie (die 'Aortenausflußbahn' ASCHOFF's) unter einer erheblich höheren mechanischen Belastung steht, bedingt durch die viel grössere Austreibungskraft des linken Ventrikels (Intensitäts-zunahme in der Austreibunsphase!).

Die Lokalisation der Blutungen unter dem Endokard will man erklären aus der relativ geschützten Situation der Kapillaren im Muskelinnern. Immerhin sei aber auf die Möglichkeit intramuskulärer Blutungen (BOLTZ) hingewiesen.

Betrachten wir jetzt die erste große Gruppe der Krankheiten mit subendokardialen Blutungen, so können wir leicht feststellen, daß hier ein Vagusreiz vorliegen muß. Die

Hirnprozesse, wie Traumen, Tumoren und intrakraniell-entzündliche Vorgänge, gehen mit stark erhöhtem Hirndruck einher; dieser verursacht klinisch bekanntermaßen eine Pulsverlangsamung, also einen Vagusreiz (Vaguspuls bei Tumor cerebri, Verlangsamung der kindlichen Herztöne als Folge der Hirndruckerhöhung unter den Uteruskontraktionen).

> Nach MÜLLER wird der dorsale Vaguskern (= Herzhemmungszentrum) erregt durch die Druckerhöhung des Liquor cerebrospinalis im IV. Ventrikel.

Man kann sich leicht vorstellen, daß bei Prozessen im Halsbereich der N. vagus in seinem peripheren Verlauf notwendig gereizt werden muß.

Die auf diese Beobachtungen sich stützende Vagustheorie wurde denn auch von zahlreichen Autoren befürwortet. Der erste, der auf einen Zusammenhang zwischen Blutungen und Vaguserregung wies, war GAGLIO 189o. Nach anhaltender faradischer Reizung des peripheren Vagusendes konnte er subendokardiale Blutungen beobachten. ZUM WINKEL fand letztere nach doppelseitiger Vagusreizung durch Silbernitrat, ROTHBERGER nach faradischer und toxischer (Muskarin, Akonitin) Reizung. Jedoch sind sie kein regelmäßig zu erhebender Befund, was zu dem Schluß führte, daß Vaguserregung wohl zu SEB führen kann, aber nicht notwendig dazu führen muß. Auch BERBLINGER sprach von einer möglichen reflektorischen Vagusreizung durch kohlensäurereiches Blut. Er untersuchte nämlich Herzen von an Diphtherie gestrobenen Kindern und fand neben Verfettung und scholligen Zerfall der Fasern subendokardiale Blutungen. Interessant ist in diesem Zusammenhang die von VON BONSDORFF geäußerte Meinung, wonach die Herzveränderungen nicht durch das Diphtherietoxin verursacht worden sein sollen ("warum auch soll das Myokard für dieses Gift anfälliger sein als alle anderen Muskeln?"), sondern

durch eine etwaige Vagusreizung. Nach ZUM WINKEL soll letztere zur Ursache der parenchymatösen Degenerationen hinreichen. Ich möchte hierzu bemerken, daß das Reizleitungssystem besonderen Anteil an der fettigen Degeneration bei Diphtherie nimmt, wie von HAMPERL ausdrücklich hervorgehoben!

SZUBINSKI betrachtet die Vagusreizungsmomente als Gelegenheitsursachen. In eindeutig positivem Sinne für die Vagustheorie sprechen die Experimente STÜBELs mit Kaninchen, bei denen nach faradischer Vagusreizung sich SEB fanden. Außerdem wies STÜBEL auf das häufige Zusammentreffen von SEB und Hirndruck hin. In der letzten Zeit hat die Theorie der Vagusgenese mehr und mehr Anhänger gefunden (SMITH und TOMLINSON, FASSBENDER und WENGLER, KATO, ONG-OEI). Auch SHEEHAN fand SEB bei starken und fatalen Schockfällen und bei verschiedenen Hirnläsionen. Es ist SHEEHAN-s Verdienst, als erster auf das Zusammentreffen von SEB mit Schockzuständen gewiesen zu haben, wobei er die ersten zum anatomischen Substrat der zweiten erklärte. Da auch Blutungen bei verschiedenen zerebralen Läsionen gefunden werden, nahm er bei zerebralen Todesfällen, wie dem Schocktod, einen nervalen Mechanismus der subendokardialen Blutungen an.

> Bekanntlich geht der Schock mit einem allgemeinen Vagotonus einher.

Auch die subendokardialen Blutungen beim Verblutungstod müssen auf einem Schock bzw. Kollaps beruhen. Seit dem letzten Weltkrieg ist ja bekannt geworden, daß das wesentliche des lebensbedrohlichen Schockzustandes die Herabsetzung der zirkulierenden Blutmenge ist (sog. hämodynamische Schockform). STOLL will die Ursache der SEB beim langsamen Verblutungstod in dem antagonistischen Verhalten der nervösen Einflüsse auf Körpergefäße einerseits und Herzgefäße andererseits erblicken. Bei langsamer Ver-

blutung tritt Verengerung der Körpergefäße ein, dann eine Erweiterung der Herzkapillaren, welche letztere durch eine arterielle Welle zum Bersten gebracht werden.

SMITH und TOMLINSON, wie auch FASSBENDER und WENGLER, betonten vor allem die plötzliche Hirndrucksteigerung bei den verschiedenen intrakraniellen Prozessen. Es sei hier auf die im hiesigen Institut angestellten Experimente verwiesen: ONG-OEI hat durch Reizung der Pleura mit Formalin akute SEB hervorgerufen; durch doppelseitige Vagotomie konnte er ihre Entstehung unter sonst gleichen Bedingungen verhindern. Auch KATO (1955) hat subendokardiale Blutungen hervorgerufen durch Einwirkung stumpfer Gewalt auf den Schädel, äußere Verblutung nach Durchtrennung der A. carotis, durch elektrische Reizung des N. vagus und schließlich durch Luftembolie. Durch vorherige Blockade oder Anästhesie des N. vagus hat er gleichfalls die subendokardialen Blutungen verhindern können, weshalb auch er die subendokardialen Blutungen als Folgeerscheinungen einer aussergewöhnlich starken Vagusreizung betrachtet.

VON BONSDORFF wies darauf hin, dass bei Diphterie häufig eine Vagusneuritis gefunden wird. BERBLINGER sah eine mögliche Ursache der von ihm bei Diphterie beobachteten SEB in einer reflektorischen Vaguserregung durch kohlensäurereiches Blut. RIBBERT wollte die Blutungen im Atrioventrikularbündel bei Tetanus, Eklampsie und anderen krampfartigen Zuständen durch die heftigen Kontraktionen des spezifischen Muskelsystems erklären; Die heftigen Kontraktionen sollten die Muskelfasern zerreissen und dadurch sollten die Kapillaren gezerrt und eingerissen werden. Diese rein mechanische Deutung wird weithin abgelehnt. BERBLINGER stellt hierauf die Frage, warum bei diesen heftigen Kontraktionen lediglich die Bündelgefäße befallen werden sollen. ROTHBERGER und MÖNCKEBERG versagen

gleichfalls dieser Theorie ihre Zustimmung. In diesem Zusammenhang möchte ich darauf hinweisen, dass im Tetanus sich das vegetative Nervensystem manifestiert. Auch VON BONSDORFF sprach ja von einem 'vagus-heart' beim Tetanus! Vielleicht muß der hierbei gereizte Vagus wiederum zur Erklärung der SEB herangezogen werden. Und es ist die Frage, ob nicht auch bei Eklampsie der Hirndruck für die subendokardialen Blutungen verantwortlich gemacht werden muß, wenn auch nach PSCHYREMBEL die Hirndrucktheorie (Hirndruck als Ursache der Eklampsie) heute widerlegt ist. Zu der Gruppe der SEB als Folgen 'krampfhafter Kontraktionen' gehören eigentlich auch die durch Herzmittel, wie Strophantin, Digitalis, hervorgerufenen SEB (ASCHOFF). Der Zunahme der Druckintensität unter der Austreibungsphase gibt er die Schuld; nach ihm entstehen die Fältelungen des Endokards erst bei den heftigen Kontraktionen des linken Ventrikels. Die Folge ist dann die Stauchung des Gefäßsystems und schließlich die Gefäßruptur. ROTHBERGER dagegen lehnt das Zustandekommen der Blutungen durch Herzkontraktionen als unmöglich ab; bei sonst normaler Füllung und Entleerung des Herzens werde die Systole durch Herzmittel niemals in dazu hinlänglichem Maße verstärkt. VON BONSDORFF nimmt eine Sensibilisierung gegen den physiologischen Vagotonus an. ASCHOFF ließ zudem die Frage offen, ob die Herzmittel direkt auf das Herz, oder indirekt über Nerven- bzw. Gefäßsystem wirken. Es steht jedenfalls fest, daß die Herzglykoside eine Vaguswirkung haben. Die Theorie der krampfhaften Kontraktionen wird noch von einer ganzen Reihe von Autoren verteidigt; PUPPE und MARX sehen die Ursachen der SEB in den 'frustanen', ROST und FRANZ in den 'agonalen' Kontraktionen - beide Male sollen frustane bzw. agonale Kontraktionen zur Zerreißung der Muskelfasern und Blutgefäße führen. BOLTZ hat es neuerdings (1955) unternommen, die Annahme von krampfhaften Muskelzuckungen (Kammerflimmern) und Leerschlagen der Ventrikel (frustane Kontraktionen) als mögli-

che Ursachen der SEB zu widerlegen. Auch ROTHBERGERs Experimente mit allgemeinen Muskelkrämpfen hatten hierzu negative Resultate.

Die subendokardialen Blutungen beim Schock in geburtshilflichen Fällen und bei Eklampsie wurden oben schon erwähnt. Was die extrauterine Gravidität anbetrifft, so muss hier eindeutig ein Reiz von Vagus oder Sympathikus oder beiden zusammen vorliegen: bekanntlich handelt es sich bei extrauterinen Graviditäten zumeist um Tubenschwangerschaften, die allemalen mit Blutungen in die freie Bauchhöhle einhergehen. Das Pertoneum erfährt hierdurch eine unphysiologische Beanspruchung, der Vagus oder der Sympathikus oder beide zusammen werden also erregt. Weil es keineswegs feststent, ob überhaupt einer der beiden Komponenten des vegetativen Nervensystems allein das Zustandekommen von SEB zugeschrieben werden darf, so wäre der Formulierung 'Erregung des Vagus oder des Sympathikus oder beider zusammen' der Ausdruck 'vegetativer Reflex' vorzuziehen. Der erwähnte Vorgang der Blutung in den Bauchraum findet seine Analoga bei den später darzustellenden Experimenten, bei denen Formalin in den Bauchraum von Kaninchen gespritzt wird, welcher Eingriff fast in allen Fällen subendokardiale Blutungen herbeiführt. Auch die SEB bei Peritonitiden sind hier einzureihen.

Nun zum letzten der Besprechung verbleibenden Fall der Lungenembolien: Dass Lungenembolien jeweils mit schweren Störungen des Vegetativums (im Sinne einer Vagusreizung) einhergehen, ist allgemein-klinische Erfahrungstatsache. Somit zeigt sich, dass bei sämtlichen in Rede stehenden Krankheitsfällen eine schwere vegetative Störung gegeben ist. Es erscheint deshalb zulässig, diese vegetative Störung in kausale Beziehung zu den SEB zu setzen.

Es verbleibt jetzt noch, darüber zu diskutieren, ob die

subendokardialen Blutungen intra vitam oder post mortem entstehen. VON SURY vertrat die Ansicht, daß die SEB unter dem Druck der die Totenstarre herbeiführenden, postmortalen Kontraktion entstehen, m.a.W. daß es bei ihnen nicht um eine agonale oder prä-agonale, sondern um eine Leichenerscheinung sich handele. Diese Annahme erscheint auf den ersten Blick durchaus plausibel, da von SURY die subendokardialen Blutungen niemals am lebenswarmen oder noch schlagenden Herzen hatte beobachten können. ROSS und FRANZ haben sie dann in der Tat am lebenden Herzen beobachtet. Auch der Verfasser hatte bei seinen Experimenten Gelegenheit, SEB am noch schlagenden Herzen zu beobachten. Auch STOLL hat die postmortale Genese der SEB widerlegt: bei schnell verbluteten Tieren konnte er selbst nach Eintritt der Totenstarre keine Blutungen beobachten, wohl aber bei anderen Tieren am sich noch kontrahierenden Herzen. Daß die Stärke der Ausbildung von SEB dennoch von der Totenstarre abhängig ist (VON SURY), scheint nicht ausgeschlossen, seitdem BOLTZ eine Verstärkung der Blutung durch den rigor mortis annimmt. Nur will BOLTZ die SEB eingeschränkt als eine Erscheinung der sterbenden Herzen verstanden wissen, weshalb auch der Ausdruck 'agonale Myokardblutungen' (Myokardblutungen deshalb, weil nach ihm die Blutungen im Muskel selbst zu finden sind!) ihm besser erscheint als 'subendokardiale Blutungen'. Man könnte sich allenfalls dazu bereitfinden, mit BOLTZ die SEB als Zeichen eines gewaltsam herbeigeführten Todes anzusehen. BOLTZ ist der letzte Autor, der nach eingehendem Studium der SEB die verschiedenen Theorien ihrer Ätiologie, wie die Theorie der krampfhaften Muskelkontraktionen, des Kammerflimmerns und des Leerschlagens der Ventrikel, ferner die Theorien vom Einfluß extrakardialer, autonomer Nerven einer scharfen Kritik unterzogen hat.

Gegen die Vorstellung von SEB als Zeichen eines gewaltsamen Todes sprechen indessen meine eigenen Versuche, bei denen ich die Tiere durch eine laetale Dosis Evipan einen fast natürlichen Tod sterben ließ, bei vorausgegangener Adrenalingabe aber ohne Ausnahme subendokardiale Blutungen gesehen habe. Auch ROTHBERGERSs Versuche sprechen dagegen: brutale Eingriffe, wie Aussetzen der künstlichen Atmung bei Hunden mit eröffnetem Thorax, oder Starkstromtod, der von heftigsten Krämpfen begleitet war, führten gleichwohl nicht zu SEB.

Ob Geschlecht und Alter auf die SEB Einfluß haben, ist schwer zu entscheiden. Nach GERINGER sind die SEB abhängig von individuellen Bedingungen; sie setzen voraus Zerreißlichkeit bzw. Zartheit der Gewebe und Gefäße (Vorkommen bei Kindern und Individuen mit atheromfreien Gefäßen). Auch soll das Geschlecht von Bedeutung sein für die SEB bei plötzlichem Tod; sie sollen unter diesem Umstand bei Frauen häufiger als bei Männern zu beobachten sein ('Zartere Konstitution prädisponiert'!). Auf diese Beobachtung möchte ich nachdrücklich hinweisen, insofern hierin die Erklärung zu suchen wäre, weshalb beim einen SEB, beim anderen unter sonst gleichen Umständen keine SEB anzufinden sind. Auch nach BOLTZ können die Blutungen nicht konstant bei bestimmten Todesarten gefunden werden, doch sind nach ihm die Blutungen auch indifferent gegenüber Geschlecht und Alter.

Die Erörterung der Pathogenese und der vielfältigen, hierüber vertretenen Meinungen sprengte den Rahmen dieser Arbeit; ich will mich darum beschränken auf eine abschliessende Erörterung der Ätiologie der SEB im allgemeinen.

Wie eingangs bereits betont, ist es eindeutig klar, daß für die subendokardialen Blutungen insgesamt eine einheitliche Ursache vorliegen kann. In Frage kommen vielmehr

zwei Faktorengruppen: einmal entstehen die sog. 'dyskrasischen Blutungen' ORTH's (bei Blutkrankheiten, Infektionskrankheiten, Vergiftungen, urämischen Zuständen usf.), zum andern die Blutungen nervaler Genese. Die Blutungen auf der Grundlage der ersten Faktorengruppe sind unschwer zu verstehen: die mannigfaltigsten Agentien und Gifte führen zu einer Durchlässigkeit der Gefäßwände. Die Realität der zweiten Faktorengruppe nun ist nach dem oben aufgeführten kaum mehr zu leugnen. Auch die Beobachtungen an Magen- und Lungenblutungen helfen mit, diese nervale Theorie zu stützen. Laut EBSTEIN hat SCHIFF nach Verletzung der medulla oblongata bis zum unteren Ende des calamus scriptorius die oben in extenso beschriebenen Magenveränderungen hervorrufen können, was EBSTEIN selbst habe bestätigt finden können. Die Anatomie lehrt uns, daß der dorsale Vaguskern in der Gegend des calamus scriptorius, im sog. trigonum vagi, liegt. BETZ hat die Blutungen und Erosionen im Magen den akuten Geschwürsbildungen nach zerebralen Erkrankungen an die Seite gestellt und durch Schockwirkung erklärt, also eine nervale Genese angenommen. Unter Schock versteht man ja schlagartig auftretende Lähmungszustände, die durch sensibel oder sensorisch vermittelte Einwirkungen entstehen und sich äußern im Bilde eines allgemeinen Vagotonus unter Abdrosselung des peripheren Kreislaufs (EICHHOLTZ)! Auch in den Arbeiten GOTTSEGENs, SZAMs und CZORNAYs findet man den Hinweis darauf, daß die Lungenödeme, die diese Autoren durch Ammoniumchlorid hervorgerufen hatten, vergesellschaftet waren mit Bradykardie und Störungen im EKG, die möglicherweise auf einen Vagusreiz, bzw. subendokardiale Blutungen hindeuten. Eine weitere Stütze der nervalen Genese der SEB ist die Möglichkeit, einem Lungenödem durch Morphin vorzubeugen, welch letzteres ja die Vaguskerne ausschaltet. Schließlich haben die zuletzt genannten Autoren von Lungenödemen gesprochen, die sich nach Vagotomie, intrakraniellen Operationen und Operationen am Sympathikusapparat

entwickeln. An dieser Stelle sei mir gestattet, abermals auf die interessanten Experimente LUISADAs und SARNOFFs hinzuweisen, nach welchen am Zustandekommen von Lungenödemen sowohl mechanische als auch nervale Faktoren beteiligt sind. Die beiden Forscher haben eine Vagusreizung mit Intra-Carotis-Infusion kombiniert. Diese Infusion soll durch mechanische Distension die kardiovaskulären Rezeptoren stimulieren und über die übergeordneten Nervenzentren die Permeabilität der Lungenkapillaren erhöhen. Wahrscheinlich wird die mechanische Ausdehnung selber bereits die Kapillarpermeabilität in positivem Sinne beeinflussen.

Es seien beiläufig noch die sog. neurotischen Blutungen erwähnt, wie sie bei Erkrankungen des Zentralnervensystems auftreten.

Bei einem Überblick all dieser Ausführungen erscheint die Möglichkeit einer nervalen Genese kaum mehr zweifelhaft.

Bisher ist in der Regel die Rede gewesen von Vagusreizen, wobei der Vagus peripher oder zentral gereizt wurde. Diese Bezeichnung 'Vaguserregung' oder '-reizung' bedarf nunmehr einer Korrektur, insofern Vagus und Grenzstrang, die zusammen den peripheren Anteil des vegetativen Nervensystems ausmachen, rein anatomisch nicht getrennt werden können. Sie werden zahlreiche Nervenästchen zu einer geflechtartigen Einheit verbunden, m.a.W. es gibt weder einen Vagus- noch eine Sympathikusanatomie, im Vagusstamm verlaufen zahlreiche Sympathikusfasern, umgekehrt verlaufen im Grenzstrang Vagusfasern. Die Gegenüberstellung Sympathikus und Parasympathikus im Sinne eines Gegensatzes von Erregung und Hemmung oder Peitsche und Zügel hat kein morphologisches Substrat. Es besteht weniger ein Antagonismus, als vielmehr eine harmonische Zusammenarbeit

(STÖHR). Es muss deshalb bei den Vagusphänomenen der Sympathikus unter allen Umständen mitbetroffen sein. Auf Grund dieser modernen Betrachtungsweise möchte ich lieber (wie ähnlich schon im Zusammenhang mit den Peritoneal-Schocks S.17) den Ausdruck "Reizung des vegetativen Nervensystems" gebrauchen. Selbstverständlich kann und wird in den meisten Fällen eine der beiden Komponenten stärker betroffen sein als die andere. Welche aber von beiden jeweils an den Blutungen Schuld trägt, ist unmöglich zu beantworten.

Man könnte die Phänomene auch so interpretieren, dass letzten Endes der Vagus doch die eigentliche Ursache der SEB ist und die Fälle, darin ein reiner Sympathikusreiz vorliegt, unter Hinweis auf den Verlauf von Vagusfasern im Sympathikus erklären. Freilich könnte man ebensogut die Verhältnisse umkehren und behaupten, daß der Sympathikus die ausschließliche Schuld an den Blutungen trägt, und die Fälle reiner Vagusreizung mit der Reizung der in ihm verlaufenden Sympathikusfasern interpretieren. Quantitativ gesehen, hat die Vagusreizung immerhin den Vorrang.

Erwähnt sei hier noch die Möglichkeit einer Vagus- bzw. Sympathikuslähmung, die für die Erregung des Sympathikus bzw. des Vagus einspringen kann.

Auf den nervalen Ursprung der Blutungen in Herz, Magen und Lungen ist gebührend hingewiesen. Bei dieser Zusammenstellung fällt auf, daß es bei diesen drei Organen sich um die eigentliche Domäne des peripheren N. vagus handelt. Daß hierbei der Sympathikus seinen Anteil hat, bedarf jetzt keiner Erwähnung mehr.

Nicht überflüssig erscheint mir ein kurzer Hinweis auf die ungeheuer weite Verbreitung des vegetativen Nervensystems, ohne dessen Beteiligung kein normaler oder krankhafter Vorgang im Organismus abläuft. MÜLLER bezeichnet das vegetative Nervensystem zu Recht als "die Lebensnerven".

DIE FOLGEN UND DIE BEDEUTUNG DER SEB

Gerade ihre lokalisatorische Bevorzugung des Reizleitungssystems beweist ihre nicht zu gering zu schätzende Bedeutung. Allerdings ist in der Beurteilung ihrer Bedeutung auch alle Zurückhaltung geboten.

Eine Reihe von Autoren nimmt an, daß die Blutungen zu regressiven Veränderungen des Herzmuskels bzw. des Reizleitungssystems führen können. ZUM WINKEL, ASCHOFF, BERBLINGER und MÖNCKEBERG nehmen als Folge der Blutungen eine Schädigung des Reizleitungssystemes an. Weiterhin können sie zu trüber Schwellung, scholligem Zerfall, degenerativer Verfettung und Atrophie führen, brauchen aber nicht ursächlich damit verknüpft zu sein. (ZUM WINKEL). Es sei nochmals betont, daß die Fasern des Reizleitungssystems entweder geschädigt worden oder bereits untergegangen sind (BERBLINGER und ASCHOFF). Jedenfalls ist eine Ernährungsstörung oder Druckatrophie durch die Blutungen wohl vorzustellen. Auch RIBBERT fand Muskelveränderungen im Bereich der SEB, nämlich Zerreißung der quergestreiften Substanz und scholligen Zerfall. Zwei Möglichkeiten seien hier zu vergegenwärtigen. Die Blutungen können tatsächlich die Muskelveränderungen hervorrufen oder umgekehrt die Muskelveränderungen die Blutungen. Nach RIBBERT sind die Muskelerscheinungen das wesentliche und Folge der Kontraktionen des Reizleitungssystems; als Beweis hierfür führte er an, daß die Muskelveränderungen auch unabhängig von den subendokardialen Blutungen anzutreffen sind. Wir haben jedoch schon gesehen, daß die Theorie der Kontraktionen des spezifischen Muskelsystems nicht annehmbar ist. Die Blutungen müssen das primäre sein; wenn die Muskelveränderungen unabhängig von den Blutungen gefunden werden, so könnte man sie damit erklären, daß bekanntlich auch reine Nervenimpulse zum Untergang des Gewebes führen können. Sehr eindrucksvoll ist auch die Bezeichnung

'neurogenic heart lesions' von VON BONDSDORFF, eine Bezeichnung, die auch besagen will, daß bei Nervenkrankheiten morphologisch faßbare Herzveränderungen auftreten können. Was sind jetzt wiederum die Folgen dieser degenerativen Folgeerscheinungen? Sind sie gleichgültig oder sind sie gefährlich? Selbstverständlich wird die Tätigkeit des Herzens erst dann merklich beeinträchtigt, wenn die krankhaften Veränderungen im Myokard ein gewisses Mindestmaß überschritten haben; es können aber auch schon kleinste Herde einer Schädigung ernste Folgen haben, wenn diese Organstrukturen wie das Reizleitungssystem trifft. Durch Schädigung des RLS können alle nur denkbaren Reizleitungsstörungen auftreten (BERBLINGER, ASCHOFF, ZUM WINKEL, ROTHBERGER, MÖNCKEBERG und RIBBERT). ROTHBERGER hat eine Möglichkeit demonstriert, indem er durch Akonitinverabreichung an einen Hund eine Änderung des EKG im Sinne einer Leitungsunterbrechung erzeugte. Bei der Obduktion des Tieres fand er zwei winzige Blutpunkte im Bereich des linken Schenkels des Reizleitungssystems. Es ist hier zu überlegen, ob nicht vielleicht die zentral-vagusstimulierende Wirkung des Akonitins allein bereits ausgereicht hätte, die erwähnten Leitungsstörungen hervorzurufen; m.a.W. ob die subendokardialen Blutungen als vermittelnde Zwischenstufe nicht entfallen könnten. ROTHBERGER nimmt ferner auch an, daß die subendokardialen Blutungen Ursache einer Extrasystole sein können, woran auch BERBLINGER schon gedacht hatte. Der letztgenannte Autor hat auch einen Block im Hauptstamm des HIS'schen Bündels auf diese Weise entstanden erwogen. ZUM WINKEL glaubt sogar an ein Herzversagen durch Schädigung der Automatie. ONG-OEI hat ebenfalls mit Hilfe des Elektrokardiographen gezeigt, dass die SEB im Bereich des Reizleitungssystems die Herztätigkeit beeinflussen und in bestimmten Fällen sogar einen totalen Block herbeiführen können. Daraus schliesst auch er auf ein primäres Herzversagen und hat damit die Auffassung FASSBENDERs bestätigt. Dieser hatte in diesem Zusammenhang erstmals vom

Vagustod gesprochen und dabei besonders betont, dass dieser Vagustod sich manifestiere im Auftreten von SEB. Zur vollständigen Abklärung der Frage, in wieweit SEB zu Bestandteilen des RLS in lokalisatorischer Beziehung stehen, bedarf es weiterer Untersuchungen.
AMENOMIJA fand ja ausser fettiger Degeneration des Herzmuskels und myokarditischen Veränderungen bei Diphterie auch Verfettung des Atrioventrikularbündels, welch letztere er für die Ursache des Diphterie-Herztodes ansieht. Wir hatten gesehen, dass Verfettung als Folgeerscheinung von Blutungen durchaus möglich ist. Wir dürfen also letzten Endes in bestimmten Fällen von Diphterie auf subendokardiale Blutungen als Ursache der Herzlähmung erkennen, wenn auch an der diphterischen Herzschwäche als solcher viele andere Faktoren beteiligt sind. Auch RIBBERT nimmt als Folge von subendokardialen Blutungen im Reizleitungssystem eine Beschleunigung des Todes an.

BOLTZ mißt dagegen den subendokardialen Blutungen nur geringe funktionelle Bedeutung bei. Er meint, dass man beim Nachweis von subendokardialen Blutungen sogar eine primäre Treiblähmung des Herzens ausschliessen kann. Subendokardiale Blutungen seien Ausdruck eines sekundären oder protrahierten Herztodes, m.a.W. ein Zeichen dafür, dass das Zentralnervensystem dem Herzen im Tode vorausgegangen ist. Auch nach BOLTZ sind die subendokardialen Blutungen kein selbständiger diagnostischer Befund. Auch darin stimmt er mit den anderen Autoren überein, daß er anerkennt, eine massive Blutung könne das Reizleitungssystem schädigen. Dieses Zugeständnis schränkt er allerdings ein, indem er die durch die Blutungen gesetzte Schädigung des RLS höchstens einen bereits eingeleiteten Herztod beschließen lassen will.

Vergegenwärtigen wir uns jetzt, wie Herzstörungen überhaupt zustande kommen: Nach ASCHOFF gibt es drei große

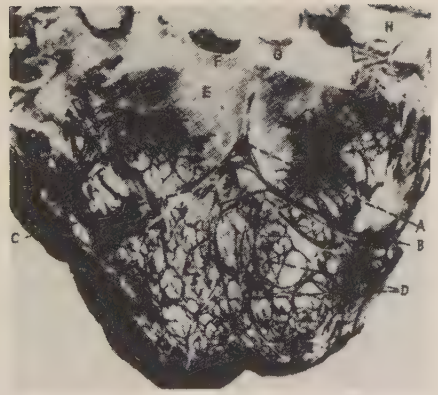

Abb. 6. Leitungssystem
in der linken Kammer.

A = linker Schenkel des HISschen Bündels, B = Hauptzweig zum hinteren Papillarmuskel (falscher Sehnenfaden), C = Hauptzweig zum vorderen Papillarmuskel, D = septales Fasernetz, E = Septumteil mit fehlenden PURKINJEschen Fasern, F = rechtes, G = hinteres Segel der Aortenklappen, H = linker Vorhof.

Aus CARDWELL & ABRAMSON, nach LEPESCHKIN.

Ein instruktives Beispiel für die räumliche Übereinstimmung von RLS und subendokardialen Blutungen!

Gruppen Herzstörungen, die auf anatomische Veränderungen des spezifischen Muskelsystems zurückgehen,

1. den plötzlichen Herztod,
2. den vollständigen und unvollständigen Herzblock
und 3. den Pulsus irregularis perpetuus HERINGi.

Was uns besonders interessiert, ist der plötzliche Herztod und der Herzblock (der Pulsus irregularis perpetuus ist eine zweite Form des Herzblocks, auch Vorhofblock genannt (WENCKEBACH), der zurückgeht auf eine Erregungsleitungsstörung vom Sinusgebiet zum Vorhof). Tatsächlich kann nach ASCHOFF der Herztod durch Verfettung verursacht sein, was MÖNCKEBERG und ENGEL auch bestätigt haben. Eine Zerstörung der Hauptäste des Reizleitungssystems kann verursacht sein durch Blutungen, Infarkte, rheumatische Knötchen usw. Damit hängt jetzt die diagnostische Bedeutung der subendokardialen Blutungen zusammen. Die Blutungen können jetzt die intra vitam auftretenden Herzstörungen im Elektrokardiogramm erklären, welche klinisch nicht auf einen anderweitigen Befund zurückzuführen waren. VON BONSDORFF fragt in diesem Zusammenhang, ob die subendokardialen Blutungen nicht auch Ursache vieler unerwarteter Todesfälle sein können. SIMPSON beschrieb Todesfälle in Folge einer Vagusschädigung, bei denen sich keinerlei anatomischer Befund erheben ließ. Es handelte sich dabei um Tod nach Operation in Vagusnähe, nach Eingriffen geburtshilflicher Art und an serösen Häuten, und nach Eindringen von Wasser in den Kehlkopf beim Ertrinken. Bei allen diesen Fällen nimmt SIMPSON einen vollständigen, plötzlichen Herztod an. HAMPERL spricht beim Sekundenherztod unverbindlich von einer 'gestaltlich nicht faßbaren Beeinträchtigung des Reizleitungssystems'! PORTER beschrieb ferner einen Herzblock im Falle einer Pneumonie und glaubte die Ursache des Herzblocks in der Digitalisverabreichung (subendokardiale Blutungen!) zu sehen. In diesem Zusammenhang erscheint die pharmakologische Wirkung der Herzglykoside interessant: neben ver-

stärkter Systole ist eine Verlangsamung des Pulses festzustellen, die beide auf eine Vaguswirkung zurückgehen (EICHHOLTZ). Es erhebt sich die Frage, ob die Extrasystolen und der partielle oder totale Block, die allesamt zu den Nebenwirkungen der Herzglykoside gehören, nicht zurückgehen auf die toxische Vagusreizung und überdies auf die subendokardialen Blutungen?

Wenn auch die praktische und diagnostische Bedeutung der subendokardialen Blutungen noch nicht zu übersehen ist, so erhöht sich ihre klinische Bedeutung durch das möglicherweise gleichzeitige Auftreten von Lungenödem bzw. -blutungen und Magenschleimhautblutungen. Das Lungenödem ist ein lebensbedrohender Zustand, weil der Gasaustausch in den Lungen auf das schwerste gestört wird. Beiläufig sei noch hingewiesen auf die Geschwürsbildung, bzw. Perforation des Magens als Folge von Magenschleimhautblutungen. Wie bereits von manchen Autoren betont, handelt es sich bei den hier entstehenden Geschwüren niemals um ein echtes Ulcus. Immerhin erscheint mir die Tatsache, daß ein Geschwür - wenn auch über den Weg von Blutungen - nerval bedingt sein kann, von Bedeutung. Möglicherweise könnte die BERGMANNsche Lehre der neurogenen Geschwürsbildung hier eine Stütze finden. Auch nach HAMPERL sollen Blutungen in die oberste Schleimhautschicht eine Rolle bei der Geschwürsentstehung spielen. EPPINGER ist jedenfalls der Auffassung, daß Geschwürsleiden eine vorwiegend vagotonische Erkrankung sind.

FRAGESTELLUNG

Aufgabe dieser Arbeit ist es nachzuprüfen, welche Rolle der Vagus bzw. der Sympathikus, oder richtiger das vegetative Nervensystem bei der Entstehung von subendokardialen Blutungen spielt. Wir setzen zu diesem Zwecke durch Reizung des Vagus bzw. des Sympathikus Schocks. Ist es möglich, durch vorherige Blockade oder Dämpfung des vegetativen Nervensystems den Schock und damit die subendokardialen Blutungen zu verhindern? Ein zweiter Fragenkomplex ist, ob die subendokardialen Blutungen tatsächlich gewisse Lokalisationen bevorzugen und ob sie gesetzmäßig mit Lungenödem und Magenschleimhautblutungen vergesellschaftet auftreten. Vor allem aber gilt es, den Einfluß der subendokardialen Blutungen auf die Herzfunktion zu überprüfen. Mit diesem Einfluß steht und fällt die Bedeutung subendokardialer Blutungen.

Um das vegetative Nervensystem zu irritieren, lösen wir jetzt einen Schock aus vom Bauchraum her über eine Peritonitis. Es erhebt sich die Frage, wie man eine solche Entzündung zweckmäßig erzeugt, die akut und heftig genug sein soll, um einen zentralen Schock zu verursachen und das Tier zum Kollapstod zu bringen. Wie schon eingangs erwähnt, sollen nämlich vor allem heftige und fatale Schocks zur Ausbildung von subendokardialen Blutungen führen (SHEEHAN). Es stehen uns drei verschiedene Methoden zur Verfügung: 1. Einführung von Fremdkörpern in die Bauchhöhle (aseptische Peritonitis), 2. Injektion von Krotonöl, Formaldehyd oder Trypsin (akute, abakterielle Peritonitis) und 3. Injektion von kleinen Mengen virulenter Staphylo- oder Streptokokken (bakterielle Peritonitis)(Schema nach ABDERHALDEN). In Frage kommt für unsere Zwecke die Reizung mit Krotonöl oder Formaldehyd, beide Substanzen von nahezu gleich großem Reizeffekt. Der geringeren Kosten wegen ziehen wir dem Krotonöl das Formaldehyd vor. Neben dieser entzündlichen bzw. chemischen Reizung des Peritoneum wer-

den wir auch verschiedenerlei mechanische Reizung auf ihren biologischen Erfolg hin untersuchen. Zur Reizung des Bauchraums haben wir uns darum entschlossen, weil bekanntlich das Peritoneum nervös versorgt wird durch die Rr. communicantes der Lumbal- und Sakralnerven, durch den N. phrenicus und durch Grenzstranganteile (RAUBER-KOPSCH). Hierin findet also die Irritation des vegetativen Nervensystems mittels Reizung des Bauchfells seine anatomische Grundlage (Peritonealschock). Als bekannt kann ferner vorausgesetzt werden, daß die Eingeweide vom autonom-vegetativen Nervensystem versorgt werden. Es ist sicher gerechtfertigt anzunehmen, daß die Vaguszentren oder Herzhemmungszentren in der Medulla oblongata vom Bauchraum aus erregt werden können. Nach MÜLLER kann eine solche Erregung zustande kommen durch 1. intrakranielle Drucksteigerung, 2. psychische Vorgänge, 3a. Reizung spinalsensibler Nerven und 3b. Reizung viszero-sensibler Nerven (GOLTZ!).

Das nächstliegende Problem ist die Vorbeugung dieses Schocks und damit der subendokardialen Blutungen durch Dämpfung des vegetativen Nervensystems. Es liegt auf der Hand, daß wir dazu - sofern wir das Tier den akuten Schock überleben lassen wollen - einer Dauernarkose bedürfen. Für die letztere verwenden wir das klassische Dauerschlafmittel Urethan, das billigste Narcoticum für subkutan zu verabreichende Allgemeinanästhesie und das übliche Schlafmittel im Tierversuch.

Um nun die Frage zu beantworten, wie weit die einzelnen Komponenten des vegetativen Nervensystems die Blutungen beherrschen, werden wir die bereits in der Literatur beschriebenen Experimente mit Azetylcholin und Adrenalin (ROTHBERGER) wiederholen. Seit LÖWI wissen wir ja, daß das Azetylcholin der 'Vagusstoff' ist. Bringen wir jetzt eine Überdosis dieses Vagusstoffs in die Blutbahn des Ver-

suchstieres, so erzielen wir damit eine direkte Vagusreizung. Da der Tierkörper aber das Azetylcholin durch eine Cholinesterase abzubauen und somit seine Wirkung aufzuheben vermag, greifen wir zum durch tierische Cholinesterase nicht mehr angreifbaren Doryl, das aus diesem Grund weit größere Wirkungen im Tierkörper zu entfalten vermag als Azetylcholin. Analog verwenden wir zur direkten Reizung des Sympathikus intravenös injiziertes Adrenalin (die Analogie ist nicht streng, insofern der eigentliche 'Sympathikusstoff' das Demethylierungsprodukt des Adrenalins, Noradrenalin oder Sympathin genannt, ist) in der handelsüblichen Suprareninlösung 1 : 1,000. Auch hierbei werden wir zur Überdosierung greifen, um das Tier durch die letatle Dosis zugleich zu töten.

Um uns morphologisch Aufschluß über die je und je entstehenden subendokardialen Blutungen zu verschaffen, werden die Tiere sofort nach dem klinischen Tod seziert und die im Zusammenhang damit interessierenden Organe zunächst makroskopisch untersucht. In einem Teil der Fälle schließt sich dieser Untersuchung die mikroskopische Untersuchung an. Schon aus dem ersten allein werden wir schließen können, ob die typischen Blutungen tatsächlich auf das linke Septum interventriculare und bestimmte andere Prädilektionsstellen sich beschränken. Mit Hilfe der mikroskopischen Untersuchung können wir die Lokalisation der Blutungen in Bezug auf das Endokard bestimmen. Außerdem gibt es Fälle von subendokardialen Blutungen, die makroskopisch gar nicht zum Vorschein kommen, sondern erst unter dem Mikroskop aufgefunden werden können. Andererseits gibt es makroskopisch sichtbare SEB, die unter dem Mikroskop nicht wiedergefunden werden können, weil sie in Wirklichkeit auf einer vermehrten Gefäßinjektion, bzw. Hyperämie beruhten (ZUM WINKEL). Ob die Blutungen an den Verlauf der Reizleitungsfasern gebunden sind oder nicht, läßt sich der schwierigen Auffindbarkeit dieser Fasern wegen kaum je entscheiden.

Die intra vitam auftretenden Störungen im Reizleitungssystem können nur mit dem Elektrokardiographen erfaßt werden; es werden deshalb während des Experimentes laufend elektrokardiographische Aufnahmen in Abschnitten gemacht. Sie eigentlich bilden die Basis des ganzen Experimentes. Nur erhebt sich die Frage, ob die EKGrapischen Aufnahmen von Kaninchenherzen für die Humanmedizin relevant sein können. Wir bejahen diese Frage unter Berufung auf MASSMANN und OPITZ, die das normale EKGramm des Kaninchens eingehend untersucht haben und, bei Wahrung der immer gebotenen Vorsicht, für experimentelle Herzuntersuchungen geeignet fanden. Beim Kaninchen werden Nadelelektroden und Extremitätenableitung die Methode der Wahl sein. Bei der Frage, ob Rücken- oder Bauchlage bei der EKGraphischen Aufnahme vorzuziehen sei, entschieden wir uns für letztere; nach MASSMANN und OPITZ ist Rückenlage unphysiologisch. LUKOSCHEK und THIESEN haben festgestellt, daß auch beim Meerschweinchen Rückenlage für die meisten, pathologisch erscheinenden EKG-Veränderungen haftbar zu machen ist. Wir konnten anhand unserer eigenen Versuche diese Angaben verifizieren.

VERSUCHSPLAN

Wir haben es in unseren Versuchen mit gesunden Mäusen und Kaninchen zu tun, von beiderlei Geschlecht und in verschiedenem Alter. Die Versuche erstrecken sich über insgesamt vierzig Tiere, und zwar fünfzehn Mäuse und ein Kaninchen für die Vorversuche, und vierundzwanzig Kaninchen für die Hauptversuche. Die Tiere der Vorversuche werden in vier Versuchsordnungen A, B, C und D eingeteilt, die Tiere innerhalb der Versuchsanordnungen laufend numeriert: A1, A2, A3 etc., B1, B2, B3 etc.. Für die Hauptversuche werden wir die Tiere in fünf Versuchsanordnungen einteilen, sie aber fortlaufend numerieren: T1, T2, T3 usw. bis T24.

Vorversuche: Versuchsanordnung A umfaßt 5 Mäuse; jedem Tier wird 1 ml 1o%iger Formollösung intraperitoneal injiziert (abakterielle Peritonitis). Nach dem Tod werden sie sofort eröffnet, Herz, Magen und die anderen Organe untersucht und zwecks späterer histologischer Untersuchung formolfixiert. Versuchsanordnung B umfaßt 5 Mäuse; jedem Tier wird o.5 ml einer 5%igen Formollösung intraperitoneal injiziert. Unter Berücksichtigung der Ergebnisse der beiden ersten Versuchsanordnungen verfahren wir jetzt mit Versuchsanordnung C: auch hierfür stehen 5 Mäuse zur Verfügung, die jedoch mit verschiedenen Formolmengen verschiedener Konzentration behandelt werden.

Maus C1:	1 ml	1	%iger Lösung
Maus C2:	o.5 ml	1	%iger Lösung
Maus C3:	1 ml	o.5	%iger Lösung
Maus C4:	o.5 ml	o.5	%iger Lösung
Maus C5:	o.5 ml	o.25	%iger Lösung

Versuchsanordnung D: 1 Kaninchen; intraperitoneal werden 2 ml einer 1o%igen Formalinlösung injiziert.

Probe-Elektrokardiogramme: Nach den Vor- und vor den Hauptversuchen wird der Elektrokardiograph erprobt. Wie bereits angedeutet, werden wir bei jedem Hauptversuch elektrokardiographische Aufnahmen zur Kontrolle der Herzaktion anfertigen. Aus technischen Gründen werden die 'klassischen' Extremitätenableitungen verwendet, obwohl man inzwischen die Brustwandableitungen als unentbehrlich erkannt hat zur Differenzierung von Schenkelblockbildern und anderer, isolierter Myokardschädigungen. Nacheinander werden die drei Extremitätenableitungen untersucht, um die anschaulichste zu ermitteln und künftig bei dieser zu verbleiben. Auch Bauch- und Rückenlage werden erprobt, um auch hier nur eine der beiden späterhin zu verwenden, was allein die Vergleichbarkeit der Tiere untereinander erforderlich macht. Schließlich wird untersucht, inwiefern das Schwächen der höheren Frequenzen das EKGramm beeinflußt.

HAUPTVERSUCHE: Versuchsanordnung I umfaßt 14 Kaninchen; sie gliedert sich in die beiden Untergruppen Ia mit 6, und Ib mit 8 Kaninchen. Die Tiere der Untergruppe Ia werden in Bauchlage festgebunden, weil vor dem und während der Versuche EKG-Aufnahmen gemacht werden müssen; es wird ihnen sodann intraperitoneal 36%ige Formalinlösung (2 ml pro Tier) injiziert. Nach Eintritt des Todes werden sie sofort eröffnet und Herz, Magen und Lungen auf Blutungen, bzw. Ödem untersucht. Auch alle übrigen inneren Organe werden ihnen entnommen und zur späteren histologischen Untersuchung formolfixiert. Die Tiere der Untergruppe Ib sollen den tödlichen Schock möglichst überleben; sie werden darum, bei sonst gleicher Behandlung wie in Ia, in Narkose versetzt, die Narkose gegebenenfalls durch Megaphen 'potenziert'; beim Erreichen eines lebensbedrohlichen Zustandes (Kollaps) wird mit Kreislauf- bzw. Herz- oder Weckmitteln versucht werden, die Tiere am Leben zu erhalten.

Versuchsanordnung II: 1 Kaninchen, dessen Bauchraum wir mechanisch reizen wollen. Eine Eisenkugel wird operativ in den Bauchraum eingebracht. Nach Heilung der Operationswunde wird das Tier durchleuchtet und so der Ort der Kugel bestimmt. Im Versuch selbst wird die Kugel durch einen starken Elektromagneten angezogen und das Bauchfell auf diese Weise gereizt. Der Versuch kann nur bei Rückenlage des Tieres durchgeführt werden. Während des Versuches werden wieder EKGraphische Aufnahmen gemacht. Nach Versuchsabschluß wird das Tier durch Überdosis eines Narcoticum getötet und das Herz auf subendokardiale Blutung untersucht. Lungen, Operationsgebiet und Magen werden gleichfalls untersucht.

Versuchsanordnung III: 1 Kaninchen, dessen Bauchraum nunmehr massiv gereizt werden soll; dazu wird der Bauch des Tieres unter Lokalanästhesie weit eröffnet, das Peritoneum der Bauchwand mit einer chirurgischen Pinzette geschabt und durch Zerren an den Därmen ein Zug am Mesenterium ausgeübt. Während der beiden letzten Manipulationen werden, wie auch vor Versuchsbeginn, EKGraphische Aufnahmen gemacht.

Versuchsanordnung IV: 4 Kaninchen, denen intravenös 2 ml Doryl zugeführt wird bei gleichzeitiger EKGraphischer Aufnahme. Nachfolgende innere Untersuchung.

Versuchsanordnung V: 4 Kaninchen, denen intravenös sich von Tier zu Tier steigernde Dosen Suprarenin zugeführt werden. EKGraphische Aufnahmen. Nachfolgende innere Untersuchung.

Übersicht der im Rahmen dieser Arbeit angestellten Untersuchungen

VORVERSUCHE:

Versuchsanordnung A (5 Mäuse).....:	1 ml einer 1o%igen Formollösung)	intra-peritoneal injiziert
Versuchsanordnung B (5 Mäuse).....:	o.5 ml einer 5%igen Formollösung)	
Versuchsanordnung C (5 Mäuse).....:	verschiedene Mengen verschieden stark konzentrierter Formollösung)	
Versuchsanordnung D (1 Kaninchen)	2 ml einer 1o%igen Formollösung)	

PROBE-ELEKTROKARDIOGRAMME:

EKG-Aufnahmen
(in 1., 2. und 3. Ableitung
(in Buach- und Rückenlage des Versuchstieres
(mit und ohne Schwächung der höheren Frequenzen

HAUPTVERSUCHE:

Versuchsanordnung I (14 Kaninchen)

Untergruppe Ia (6 Kaninchen): Formol und EKG-Aufnahmen
Untergruppe Ib (8 Kaninchen): Narkose, Formol und EKG-Aufnahmen

Versuchsanordnung II
(1 Kaninchen)..... : Mechanische Reizung der Peritonealhöhle und EKG-Aufnahmen

Versuchsanordnung III
(1 Kaninchen)..... : Verschärft mechanische Reizung der Bauchhöhle und EKG-Aufnahmen

Versuchsanordnung IV
(4 Kaninchen)..... : Doryl und EKG-Aufnahmen

Versuchsanordnung V
(4 Kaninchen)..... : Suprarenin und EKG-Aufnahmen

ERGEBNISSE DER VORVERSUCHE

Versuchsanordnung A (1 ml 1o%igen Formols):

Mittels einer normalen Rekord-Spritze und einer 1/16-V2A-Stahlkanüle wird die frisch bereitete 1o%ige Formollösung in den Bauchraum der Tiere gespritzt. Um Därme und andere Eingeweide möglichst nicht anzustechen, werden die Tiere, am Schwanz hängend, vor der Injektion kräftig geschüttelt.

Maus	Zeitpunkt der Formalingabe	Reaktion	Zeitpunkt des Todes
A1	13:3o		13:3o
A2	13:49	klonisch-tonische Krämpfe	13:51
A3	13:51	Krämpfe	13:53
A4	13:53	klonische Krämpfe	13:54:3o
A5	13:54:3o	fibrilläre Zuckungen	13:55

Die Tiere werden sofort eröffnet, die herausgenommenen Organe in Formalin fixiert, in Alkohol gehärtet und zu Gefrierschnitten verarbeitet.

Makroskopischer Befund: unauffällig

Mikroskopischer Befund:

Maus	Herzmuskel	Magen	andere Organe
A1 A5	mit Erythrozyten prallgefüllte Gefäße. Einige große Gefäße sind leer (ausgewaschen beim Färben). Hie und da Erythrozyten zwischen den Muskelfasern.	mit Erythrozyten strotzend gefüllte Gefäße in der Submukosa. Hie und da ein Lymphozyteninfiltrat (Gastritis).	o.B.

Versuchsanordnung B:

Den fünf Mäusen dieser Versuchsanordnung werden je o.5 ml einer 5%igen Formollösung in den Bauchraum injiziert.

Versuchsverlauf:

Maus	Zeit der Formolgabe	Reaktionen	Zeitpunkt des Todes
B1	13:58		14:oo
B2	14:oo	Tier streckt sich	14:o3
B3	14:o3	Klonische Krämpfe	14:o5
B4	14:o6	Tier läuft um die Wand des Glasterrariums herum	14:o7
B5	14:o7		14:o8

Makroskopischer Befund: unauffällig

Mikroskopischer Befund:

Maus	Herz	Magen	Andere Organe
B1	Ein Herz zeigt zerfallene Muskelfasern unter dem Endokard. Sonst keine Veränderungen gegenüber Versuchsanordnung A.	Stauung in einigen Gefäßen der Submukosa	o.B.

Versuchsanordnung C:

Den fünf Mäusen dieser Versuchsanordnung werden von Tier zu Tier wechselnde Mengen verschieden stark konzentrierter Formollösung in den Bauchraum injiziert.

Versuchsverlauf:

Maus	Menge und Konzentration der Formolinjektion	Zeitpunkt der Injektion	Reaktionen	Zeitpunkt des Todes
C1	1 ml 1 %	13:3o	Tier läuft gelegentlich herum; leidender Eindruck	15:15
C2	o.5 ml 1 %	13:35	Sehr leidender Eindruck; Somnolenz	16:3o
C3	1 ml o.5 %	13:4o	wie C2	15:4o
C4	o.5 ml o.5 %	13:42	Augen zu; Kopf auf Boden; Benommenheit	am folgenden Tag

noch Versuchsanordnung c)

Maus	Menge	Konzentration der Formolinjektion	Zeitpunkt	Reaktionen	Zeitpunkt des Todes
c5	o.5	o.25 %	13:45		nach zwei Tagen

Makroskopischer Befund: unauffällig

Mikroskopischer Befund:

Maus	Herz	Magen	Andere Organe
C1	Prall mit Erythrozyten gefüllte Gefäße. An einigen Stellen Zerfall der Muskelfasern.	Gefäße der Submukosa mit Erythrozyten strotzend gefüllt.	o.B.

Versuchsanordnung D:

Einem Kaninchen werden 2 ml einer 1o%igen Formollösung in den Bauchraum injiziert.

Versuchsverlauf -

1. Tag:

13:45 Formalininjektion

13:46 Das Versuchstier legt sich auf den Bauch, die Hinterläufe nach hinten gestreckt.

In der Folgezeit legt das Tier den Kopf dem Boden an, hebt ihn wieder; es wechselt Nasenflügel- mit normaler Atmung; zweimal flüssiger Faeces-Abgang; die Hinterläufe erscheinen gelähmt; das Tier versucht mehrfach vergebens aufzustehen; dann zunehmende Beruhigung, mit Kopf auf dem Boden; fibrilläre Zuckungen; leidender Eindruck; Auf- und Zuklappen der Augenlider. Um

15:3o ist Somnolenz eingetreten; das Tier verbleibt reaktionslos in der Ecke.

2. Tag: Das Versuchstier macht einen sehr leidenden Eindruck; es läuft nur gelegentlich herum, liegt meist mit geschlossenen Augen auf dem Boden. Das Futter bleibt unberührt.

3.Tag: Das Versuchstier macht einen noch schlechteren Eindruck als am Vortage; es reagiert nicht mehr. Um

2o:oo kommt das Tier ad finem.

Makroskopischer Befund

Herz: stecknadelstichgroße, rote Punkte am linken Septum unmittelbar unter den Aortenklappen.

Magen: kräftig ausgebildete, schwarzrote Blutansammlungen in der Schleimhaut des Fundus.

Lungen: Atelektase der dorsalen Unterlappen bds.

Mikroskopischer Befund

Herz: Gefäße mit Erythrozyten stark gefüllt. Zwischen den Muskelfasern Erythrozyten, aber nicht unmittelbar unter dem Endokard, sondern erst in einem gewissen Abstand davon.

Magen: an einer Stelle ist in der Schleimhaut deutlich eine Erythrozytenanhäufung erkennbar, am basalen Teil des Schleimhautepithels gelegen, welches an Ort und Stelle verdrängt wird und zerfällt. An anderen Stellen sind auf gleicher Höhe die Zellen des Schleimhautepithels schwarzbraun verdunkelt, z.T. aufgelöst. Dazwischen feine schwarze Pünktchen.

Lungen: vereinzelt atelektatische Bilder, dazwischen Erythrozyten in den Lungenazini.

(NB.: Die Erfahrung hat gleich eingangs gezeigt, daß es sich empfiehlt, die der Tierleiche entnommenen Gewebsstückchen nach der üblichen Formolfixierung in Paraffin einzubetten, die Stellen deutlicher subendokardialer Blutungszeichnung aber noch v o r der Einlagerung in Formol auszuwählen und auf die zur Paraffineinbettung erforderliche Größe zurechtzuschneiden!)

ERÖRTERUNG DER ERGEBNISSE DER VORVERSUCHE

Im Rückblick auf die Vorversuche insgesamt stellen wir fest, daß bei Mäusen offenbar keine subendokardialen Blutungen auftreten; jedoch läßt die Tatsache, daß die Mäuseherzen starke Hyperämie bzw. Stauung oder Blutungen im Herzmuskel selber zeigten, die Möglichkeit von subendokardialen Blutungen keineswegs ausschließen. Den Erscheinungen liegt auch hier eine Kreislaufstörung zugrunde; daß die Erythrozyten jedoch nicht aus den Gefäßen ausgetreten sind, beweist offenbar die Abhängigkeit der SEB von individuellen (bzw. familien-, gattungs-, oder artbedingten) Verschiedenheiten in Zerreißlichkeit, bzw. Zartheit von Geweben, bzw. Gefäßen (GERINGER). Offenbar haben die Mäuseherzen eine andere Gewebskonstitution, die sie - ungleich

den Menschenherzen – für Blutungen n i c h t prädisponiert. Bei Beurteilung der Magenbefunde kann wohl ein positives Ergebnis verzeichnet werden: nach EBSTEIN bilden Hyperämie (Stauung) die ersten Stadien in der Ausbildung von Magenschleimhautblutungen. Um das 'klassische' Bild der MSB entstehen zu lassen, waren die Überlebenszeiten offenbar nicht lang genug; und bei den MSB handelt es sich um einen chronischen Prozeß. Jedenfalls liegt auch hier wieder eine Kreislaufstörung vor im Sinne einer Stauung. Bei dem Kaninchen imponieren als wichtigstes Ergebnis die Magenschleimhautblutungen. Hier war eine längere Zeit zu ihrer Entstehung gegeben. Daß es sich hier sicher um eine chte Blutung handelt, und nicht etwa um die gastromalacia acida, beweist einmal die eine frische Blutungsstelle mit noch deutlich erkennbaren Erythrozyten. Außerdem geht die saure Erweichung von der dem Magenlumen zugekehrten Schleimhautfläche aus; hier aber liegt die Blutung in der Tiefe des Schleimhautepithels. Es kann also nur eine Blutung vorliegen, wobei die Erythrozyten durch die Magensäure zu braun-schwarzem Hämatin umgewandelt werden.

ERÖRTERUNG DER PROBE-ELEKTROKARDIOGRAMME

Verwendet wird ein SIEMENS-Elektrokardiograph mit einem von einer Anodenbatterie gespeisten Verstärker. Das Uhrwerk zum Antrieb des Registrierfilms hat eine Drehgeschwindigkeit von 3.75 cm/sec. Ein Zeitschreiber sorgt für das Zeitliniensystem: er wirft senkrechte Lichtblitze in Zeitabständen von o.o5 sec. auf den Papierfilm. Zur Abschirmung gegen die elektrischen Wechselstromstörungen der Umgebung befinden sich der Elektrokardiograph, das Versuchstier, der Versuchsleiter und seine Helfer in einem faradischen Käfig aus Kupfergaze mit leitender Verbindung zur Erde.

Bei Durchführung der EKG-Aufnahmen wird das Kaninchen auf einem Holzliegebrett in Rücken- oder Bauchlage an den vier Läufen festgebunden. Zur Umgehung der Hautkapazität werden die drei Elektrodennadeln, für die einfache Injektionskanülen dienen, soweit wie möglich unter das Fell der betreffenden Extremität eingestochen und mit Gazeband fixiert (bei Kaninchen ist nach LEPESCHKIN eine Eindringtiefe von mindestens 4 cm erforderlich). Wie auch beim Menschen, wird der Elektrokardiograph vor der Registrierung geeicht; 1 mV gilt gleich 1o mm.

Die Probe-Elektrokardiographie zeitigt folgende Ergebnisse: 1. Von den drei Ableitungen ergibt die zweite das klarste Bild, d.h. die einzelnen Zacken und Wellen sind hier am deutlichsten für die spätere Auswertung pathologischer Veränderungen.

2. Die Lage der Wahl ist die Bauchlage. Die Rückenlage ist unphysiologisch und verursacht eine gewisse Abflachung bzw. Negativität der T-Zacke (MASSMANN und OPITZ). Zur Bestätigung dessen s. die folgenden Kurven.

3. Nach Einschaltung der Frequenzblende wird das EKG-Bild auffallend ruhiger und somit deutlicher; die Frequenzblende verhindert nämlich die Registrierung des Muskelzitterns, das die EKG-Bilder verwaschen erscheinen läßt (LUKOSCHEK und THIESEN). Durch dieses Schwächen der höheren Frequenzen muß freilich eine gewisse Abnahme der Ausschlagsamplitude in Kauf genommen werden.

Künftighin wird also im allgemeinen die zweite Ableitung verwendet werden, aufgenommen in Bauchlage des Versuchstieres und nach Einschaltung der Frequenzblende.

NB. In scheinbarer Inkonsequenz zu den im vorangehenden beschriebenen Resultaten werden wir bei allen Tieren der Hauptversuche alle d r e i Nadeln inserieren und fixieren; wie die Erfahrung lehrte, wird nur zu leicht eine

Nadel unter den Krämpfen des Tieres locker und abgeschleudert. Dann kann man sofort die dritte Ableitung einschalten; die geringfügigen Unterschiede in Deutlichkeit und Anschaulichkeit können in Kauf genommen werden. Zuweilen, je nach Lage des Herzens (man unterscheidet da bekanntlich verschiedene Typen, wie Linkstyp, Rechtstyp, Steiltyp u.a.), kann die dritte Ableitung sogar deutlicher und anschaulicher sein als die zweite. Unter gewissen Umständen muß die Rückenlage der sonst durchwegs angewandten Bauchlage vorgezogen werden, z.B. bei gleichzeitigem - andernfalls unmöglichem - Hantieren im Bauchraum des Versuchstieres.

PROBE-EKG (Bauchlage)

Unabgeblendet | Abgeblendet

I

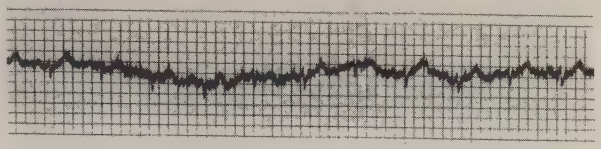

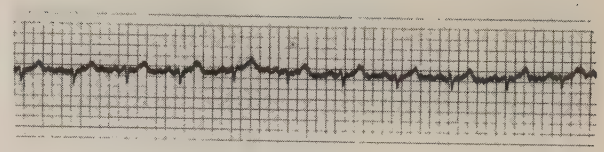

II

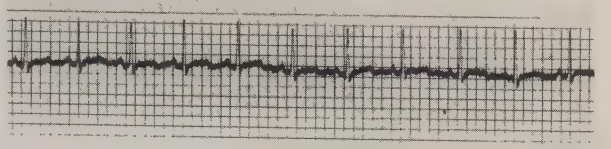

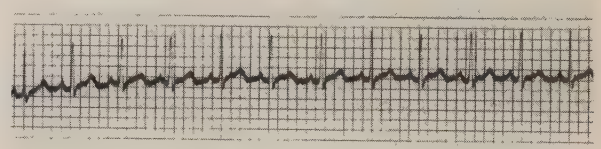

III

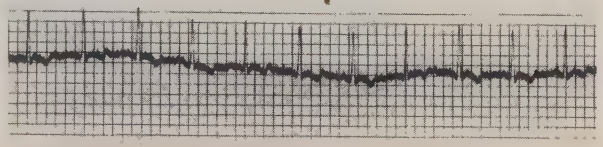

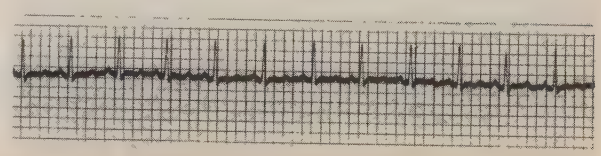

PROBE-EKG (Rückenlage.

Unabgeblendet | Abgeblendet

I

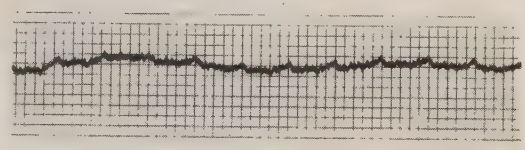

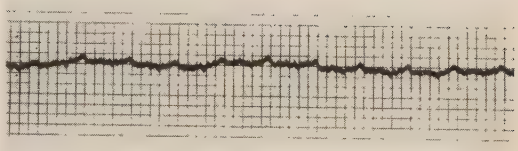

II

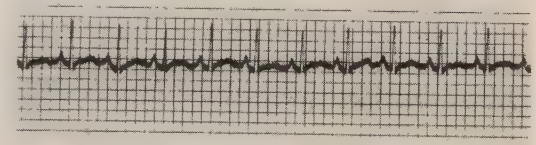

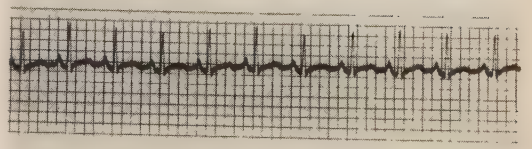

III

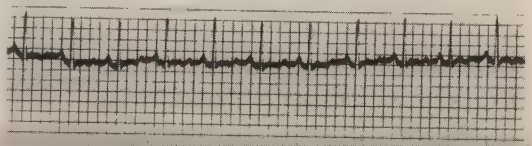

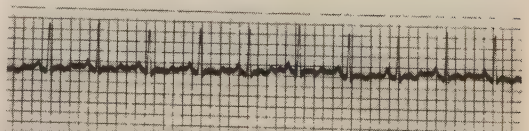

ERGEBNISSE DER HAUPTVERSUCHE

Versuchsanordnung I (2 Untergruppen Ia und Ib)

Technische Vorbemerkungen: Die Formalinlösungen werden, wie gewohnt, mittels einer Rekord-Spritze in die Bauchhöhle eingebracht; weil das Kaninchen in Bauchlage festgebunden ist und zur gleichzeitigen EKG-Aufnahme festgebunden bleiben muß, wird die seitliche Bauchwand zum Einstich gewählt. Die EKG-Aufnahmen selbst werden nur während der Perioden relativer Ruhe des Tieres gemacht; auf der Sichtscheibe wird der Stromverlauf ständig beobachtet.

Untergruppe A (6 Kaninchen, die mit Formalin allein behandelt werden sollen):

Tier 1, 2,2oo g, weibl., 6 Monate, schwarz

Vorgang: Injektion von 2 x je 1 ml 4o%igen Formalins, EKG-Aufnahmen (II. Ableitung), nachfolgende Sektion mit makro- und mikroskopischer Untersuchung der Organe.

Versuchsverlauf:

1o:3o	1. (Kontroll-)EKG
1o:31	Injektion von 1 ml 4o%igen Formalin in die li.Weiche
1o:32	Einsetzen von klonischen Krämpfen
1o:33	2. EKG
1o:34	Dyspnoe
1o:35	3. EKG. Wiedereinsetzen von Krämpfen
1o:36	Tier wendet den Kopf nach links und gähnt.
1o:37	4. EKG. Dyspnoe
1o:38	5. EKG. Dyspnoe
1o:4o	6. EKG. Dyspnoe
1o:45	Urinabgang
1o:46	Erneuter Urinabgang; Tier wendet den Kopf nach links. Myosis. Gebiß des Unterkiefers entblößt.
1o:47	Wieder Urinabgang; Opisthotonus und Dyspnoe
1o:48	7. EKG
1o:5o	8. EKG

noch Tier 1)

1o:52	Pupillen erweitert; rechtes Auge zugekniffen.
1o:55	Tier gähnt sehr weit.
11:oo	Tier macht einen sehr ängstlichen Eindruck
11:o7	Ohren aufgerichtet, Pupillen weit.
11:12	Injektion von 1 ml 4o%igen Formalins intraperitoneal
11:13	9. EKG
11:14	1o. EKG. Urinabgang. Tier verfällt wieder in tonischklonische Krämpfe
11:15	linkes Auge halb zugekniffen; gleich darauf beide Augen. Heftige Fluchtbewegungen. Hochgradige Dyspnoe. Opisthotonus. Sehr enge Pupillen. 11. EKG.
11:18	Faszikuläre Zuckungen am Hinterleib. Speichelfluß. Das Tier bewegt den Kopf auf und ab. Protrusio bulbi. Schnappatmung.
11:2o	Tier fängt an zu schreien. 12. EKG. Tier legt den Kopf auf. Krämpfe.
11:24	Atmungsstillstand. 13. EKG. Tränenflüssigkeit am li.Auge.
11:26	14. EKG
11:29	15. EKG

Makroskopischer Befund: Auf den Trabekeln des li. Ventrikels und dem li. Kammerseptum teils spritzerartige, teils streifenförmige Blutungen unter dem Endokard. Der Lungenschnittfläche entquillt unter Druck wenig blutrot-schaumige Flüssigkeit. Die Magenschleimhaut ist im Fundus gerötet. Aszites.

Auswertung der EKG's: (II. Ableitung)

1. EKG	Normalkurve; Pulsfrequenz 29o/min.
2. EKG	2 min. nach Formalingabe; Pulsfrequenz 2oo/min. (Bradykardie), Kurvenverzitterungen (Myogramm).
13.EKG	Unmittelbar nach dem klinischen Tod (Atmungsstillstand); schnell aufeinanderfolgende QRS-Gruppen (Kammerflimmern).

Tier 2, 2,6oo g, männlich, 6 Monate, weiß

Vorgang: Injektion von 2 ml 4o%igen Formalins intraperitoneal in e i n maliger Gabe; sonst unverändert gegenüber Tier I.

Versuchsverlauf:

11:oo 1. (Kontroll-)EKG

11:o1 2. EKG

11:o2 3. EKG; Formalininjektion; Tier schreit und verfällt in tonisch-klonische Krämpfe.

11:o3 4. EKG. Pupillen sehr eng. Atmungsstillstand

11:o4 5. EKG

11:o5 6. EKG

Makroskopischer Befund: Am li. Kammerseptum und am vorderen Papillarmuskel sehr stark ausgebildete, konfluierende subendokardiale Blutungen. Der Lungenschnittfläche entquillt unter Druck wenig blutrot-schaumige Flüssigkeit. Die Magenschleimhaut ist im Fundusbereich stark gerötet.

Auswertung der EKG's ist infolge Reißens des Registrierfilms unter der Aufnahme nicht möglich.

Tier 3, 1,55o g, männl., 3 Mon., grau

Vorgang: unverändert

Versuchsverlauf:

1o:23 1. (Kontroll-)EKG

1o:24 Formalininjektion. Sofort treten generalisierte klonische Krämpfe auf. Der Kopf wird nach li. gewendet.

1o:25 2. EKG. Wieder generalisierte Krämpfe. Dyspnoe; allmählich zunehmende Myosis. Tier wendet den Kopf von li. nach re.

1o:26 3. EKG. Erneutes Auftreten allgemeiner Krämpfe. Verstärkung der Myosis. Tränenfluß. Fluchtbewegungen. Schreien. Dyspnoe.

1o:29 4. EKG. Tier wirft den Kopf ruckartig nach hinten; Zähne entblößt, beide Augen geschlossen.

noch Tier 3)

10:31 Kopf wird zu heben versucht; dann ruckartig nach hinten geworfen. Verstärkte Dyspnoe. Auftreten vereinzelter Krämpfe.

10:33 6. EKG. Starke Myosis.

10:35 Generalisierte Zuckungen.

10:36 7. EKG. Pupillen weiten sich etwas.

10:37 Atmungsstillstand. 8. EKG.

Makroskopischer Befund: Auf der Wand des li. Ventrikels strichförmige Blutungen; unterhalb der Aortenklappen andeutungsweise Blutungen. Lungen unauffällig. Magenschleimhaut im Bereich von Fundus und Kardia gerötet.

Auswertung der EKG's:

1. EKG Normalkurve
2. EKG (1 Min. nach Formalininjektion;) feine Schwankungen der Null-Linie (Muskelaktionsströme)
3. und folgende EKG's sämtlich unauffällig.

Normalkurve

2. EKG

3. EKG

4. EKG (3 Min. nach Formolgabe)

<u>Tier 4</u>, 2,2oo g, männl., 5 Monate, weiß

Es muß erwähnt werden, daß dieses Tier bereits am Tage vor dem unten beschriebenen Versuch für den gleichen Versuch vorbereitet worden war. Die 2ml-Spritze mit Formalin war mit der Nadel in der Weiche des Tieres leergedrückt worden; das Tier zeigte aber außer wiederholt auftretenden klonischen Krämpfen, uncharakteristischen Kopfbewegungen und Somnolenz kaum auffällige und keine Schmerz-Symptome. In der Annahme, daß das Formalin nur teilweise oder gar nicht in die Bauchhöhle des Tieres gelangt ist, wird das ruhige Tier in den Stall zurückgebracht. Am nächsten (dem Versuchs-)Tag macht das Tier einen munteren Eindruck; das Futter war unberührt geblieben.

Befund vor dem Versuch: Ruhiges Tier; Atemfrequenz 72/min.; Pupillen mittelweit.

Versuchsverlauf:

1o:34:3o	1. (Kontroll-)EKG
1o:4o	2. EKG. Formalininjektion. Tonisch-klonische Krämpfe
1o:41	Ruckartige Bewegungen des Kopfes. Das Tier versucht die Haltebänder durchzubeißen. Atemfrequenz 84/min.Pupillen enger.
1o:44	3. EKG. Generalisierte Krämpfe. Kopf nach re. gewendet. Augen zugekniffen.
1o:44:3o	4. EKG. Nochmals lang andauernde Krämpfe. Augen geschlossen.
1o:45	5. EKG. Nasenflügelatumung. Tier schreit zunächst leise, dann lauter.
1o:46	6. EKG. Tier zittert, wobei der Tremor sich mehr und mehr verstärkt, bis er den ganzen Körper erfaßt hat. Bds. starke Myosis.
1o:48	Dyspnoe. Tier versucht sich aufzurichten. Generalisierte klonische Krämpfe. Kopf fällt nach der li. Seite. Tier schreit einige Male.
1o:5o	7. EKG. Bradypnoe (48/min); Atmung flach. Pupillen weiter.
1o:52	8. EKG. Atmungsstillstand.

noch Tier 4)

1o:52:3o	9. EKG.
1o:53:3o	1o. EKG.
1o:54	11. EKG.

Makroskopischer Befund: Ein isolierter, stecknadelkopfgroßer Blutungsherd auf dem li. Kammerseptum. Der Lungenschnittfläche entquillt unter Druck wenig blutrot-schaumige Flüssigkeit; die dorsalen Partien beider Unterlappen atelektatisch. Magenschleimhaut im Bereich von Fundus und Kardia stark gerötet.

Auswertung der EKG's:

1. EKG	Normalkurve; unauffällig
3. EKG	(4 Min. nach Formalininjektion;) unauffällig
9. EKG	(nach Atmungsatillstand;) Kurvenverzitterung (Myogramm)
12.EKG	(3 Min. nach Atmungsstillstand;) muldenförmige ST-Senkungen (Koronarinsuffizienz)

Tier 5, 1,9oo g, männl., 4 Mon., graubraun

Befund vor dem Versuch: Ruhiges Tier; Pupillen mittelweit; protrusio bulbi mittelstark.

Versuchsverlauf:

15:17	1. (Kontroll-)EKG
15:2o	2. EKG
15:2o:o5	Formalininjektion. Krämpfe.
15:2o:15	Tier schreit, wirft den Kopf nach re.; Opisthotonus
15:2o:55	3. EKG
15:21:58	4. EKG. Starke Myosis; Augen halbgeschlossen.
15:24:o5	5. EKG. Tier schreit wieder. Augenlider werden etwas gehoben, der Kopf nach re. gewendet.
15:25:35	Generalisierte klonische Krämpfe. Fluchtbewegung. Opisthotonus.

15:26:1o 6. EKG. Zähne entblößt.

15:27:o4 7. EKG. Kopf wird wieder nach re. gewendet, die Augen sind geschlossen.

15:28:1o 8. EKG. Opisthotonus; generalisierte Krämpfe; Dyspnoe

15:29:5o 9. EKG. Fibrilläre Zuckungen. Augen wieder geöffnet

15:3o:3o 1o. EKG. Myosis.

15:31 Atmungsstillstand. 11. EKG.

15:32 12. EKG.

15:33:3o 13. EKG.

15:34 14. EKG.

15:36 15. EKG.

Makroskopischer Befund: Am li. Kammerseptum streifenförmige, subendokardiale Blutungen; auf den Trabekeln der vorderen li. Kammer massive konfluierende, ringsum scharf begrenzte Blutungen; am Ansatz der Sehnenfäden am hinteren Papillarmuskel eine deutlicn ausgebildete Blutung. Auf dem re. Kammerseptum und auf den Trabekeln der septumnahen re. Vorderwand stark ausgeprägte Blutung. Vereinzelte punktförmige Blutungen von Stecknadel- bis Hanfkorngröße über allen Lungenabschnitten. Magenschleimhaut im Bereich von Fundus und Kardia gerötet.

Auswertung der EKG'S (II. Ableitung):

1. EKG Normalkurve; Frequenz 266/min.

2. EKG (unter Formalininjektion;) Frequenz 2o5/min. (Bradykardie)

4. EKG (2 Min. nach Formalininjektion;) kleine Ausschläge von R-Zacken = Niederspannung (schwerer, diffuser Herzmuskelschaden)

1o. EKG (1o Min. nach Formalininjektion;) Frequenzsenkung, flache T's in II. Ableitung (Herzmuskelschädigung)

11. EKG (11 Min. nach Formalininjektion, unmittelbar nach Atmungsstillstand;) verbreiterte QRS-Komplexe auf Kosten der S-Zacken und Abflachung der T-Zacken (rechtsseitiger Schenkelblock = sog. WILSON-Block, Herzmuskelschädigung)

13. EKG (15o sec. nach Atmungsstillstand;) Andeutung von negativen T's (verlangsamte Überleitung)

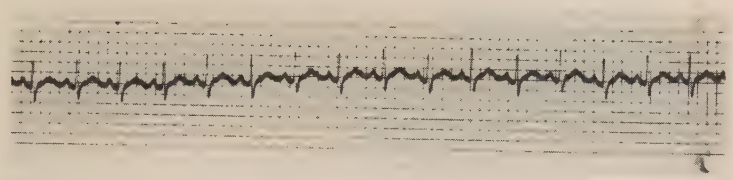

1. EKG Normalkurve.

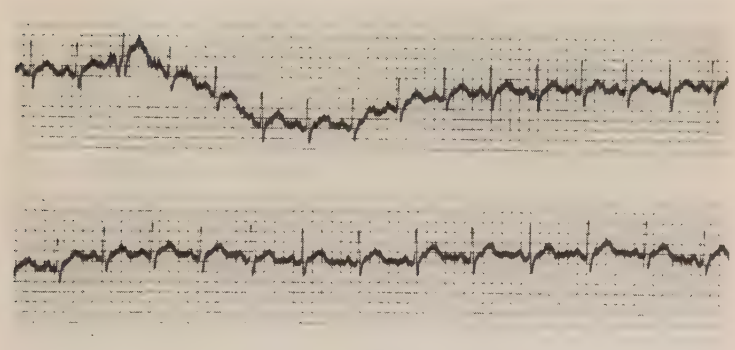

2. EKG. Formalingabe.

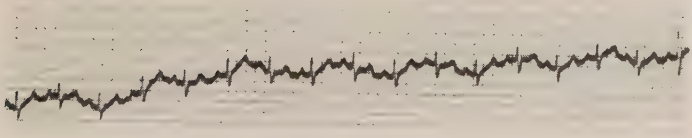

4. EKG. (2 Min.nach Formolgabe.)



7. EKG.(7 Min. nach Formolgabe.)



1o. EKG. (Gerade vor dem Tode.)

11. EKG. (11 Min. nach Formolgabe.)

13. EKG.(15o Sec. nach dem Tode.)

15. EKG. (15 Min.nach der Injektion.)

16. EKG.

Tier 6, 1,800 g, weibl., 4 Monate, weiß mit braunen Flecken

Befund vor dem Versuch: Mittelweite Pupillen, mäßige protrusio bulbi.

Versuchsverlauf:

9:58:30	1. (Kontroll-)EKG in II. Ableitung
9:59	2. (Kontroll-)EKG in III.Ableitung
10:00	3. EKG (wie alle späteren in II. Ableitung)
10:01:30	Formalininjektion. Tier schreit und verfällt in generalisierte klonische Krämpfe.
10:02	4. EKG
10:02:30	5. EKG. Pupillen etwas verengt; wieder Krämpfe, aber ohne Schreien.
10:03	6. EKG. Augen zugekniffen. Tachypnoe. Das Tier hebt den Kopf und verharrt in dieser Stellung einige Zeit; die Rute wird hochgestellt. Generalisierte Krämpfe. Kopf nach li. gewendet.
10:05	7. EKG. Häufig wiederholte, heftige Krämpfe
10:07	8. EKG. Nochmals Krämpfe. Tier kneift die Augen zu. Opisthotonus; Dyspnoe.
10:07:30	9. EKG. Generalisierte Krämpfe. Der Kopf wird nach re. gewendet. Opisthotonus und Bradypnoe. Kopf wird der Unterlage aufgelegt, die Augen etwas zusammengekniffen.
10:10	10. EKG. Stuhlgang. Myosis. Kopf pendelt erst langsam und wird dann plötzlich ruckartig in die Höhe gehoben; letzteres wird einige Male wiederholt. Opisthotonus nach re.. Die Augen werden verdreht; das Maul auf- und zugeklappt.
10:13	Schnappatmung. Pupillen weit.
10:13:30	Atmungsstillstand. 11. EKG.
10:14	12. EKG.
10:15	13. EKG.
10:15:30	14. EKG.

Makroskopischer Befund: Den ganzen linken Ventrikel umgreifend, multiple punktförmige, stellenweise zu größeren Arealen konfluierende subendokardiale Blutungen. Auf der Dorsalfläche des kaudalen Lungenlappens re. vier, etwa 5 mm voneinander entfernte stecknadelkopfgroße Blutungen. Magenschleimhaut im Bereich von Fundus und Kardia gerötet.

<u>Auswertung der EKG's</u> (alle außer dem 1. in III. Ableitung):

1. EKG (in II. Ableitung;) Normalkurve, Pulsfrequenz 3oo/min
8. EKG (5 Min. nach Formalininjektion;) Abfalchung der P's (Vaguswirkung).
1o. EKG (3 Min. vor Atmungsstillstand;) Frequenzsenkung, Elevation von ST
11. EKG (unter dem Atmungsstillstand;) diphasisch verbreiterter Kammerkomplex (schenkelblockartige Kurve), Wegfall von P, Frequenzsenkung (Vaguswirkung)
12. EKG (nach Atmungsstillstand;) breite QRS-Komplexe, negative T's (schenkelblockartige Kurve).
13. EKG Angedeutete muldenförmige ST-Senkung (Innenschichtschaden)
14. EKG Biphasische P's mit verlängerter Überleitung und spitzen positiven T's (Innenschichtschaden).

II

III



1. EKG (Normalkurve)

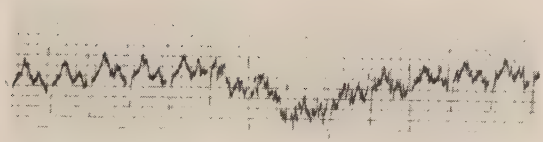

3. EKG (Formalingabe.)

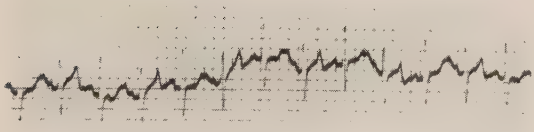

8. EKG (5Min. nach Formolgabe.)

1o. EKG (3Min. vor Atmungsstillstand.)



11. EKG (Atmungsstillstand!)

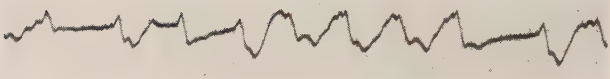

12. EKG (1 Min. nach Atmungsstillstand.)



13. EKG. ($2^1/_2$ Min. nach Atmungsstillstand.)

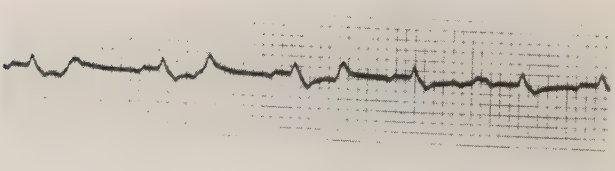

14. EKG.

ERÖRTERUNG DER ERGEBNISSE VON VERSUCHSANORDNUNG Ia

Beim Überblick der Versuchsprotokolle imponiert die Gleichförmigkeit der zu beobachtenden Symptomkomplexe: Krämpfe, Dyspnoe, Myosis und Schmerzsymptome (Schreien der Tiere).

Alle Tiere zeigten regelmäßig klonische Krämpfe, häufig auch tonisch-klonische Krämpfe oder faszikuläre Zuckungen; in einem Falle konnte sogar ein Tremor beobachtet werden. Die Krämpfe sind dabei meist generalisiert. Die Unterscheidung zwischen generalisierten Krämpfen und Willkürinnervationen (Fluchtversuche!) fällt bei den festgebundenen Tieren naturgemäß schwer; es wurde daher einem anderen Versuchstier nach der üblichen Formalininjektion Gelegenheit gegeben, sich frei zu bewegen: auch dabei traten vor dem Tod des Tieres typisch klonische Krämpfe auf. Generalisierte Krämpfe können also zu Recht in die Standard-Reaktionen eingereiht werden. Deutlich als Fluchtversuche erkennbare Bewegungen der Versuchstiere sind in den Protokollen entsprechend vermerkt.

Die Atmungsstörungen manifestieren sich zumeist in einer Dyspnoe, seltener auch in "Schnappatmung".

Myosis zählt zu den regelmäßig wiederkehrenden Symptomen. Es handelt sich dabei zumeist um eine beiderseitige Myosis, Anisokorie wird nur gelegentlich beobachtet.

Zu den konstant auftretenden Erscheinungen gehören schließlich die Schmerzsymptome. Der Schmerz äußert sich im Schreien der Tiere, möglicherweise auch in der Entblößung der Zähne.

Diesen Hauptsymptomen bezüglich ihrer Häufigkeit folgen dann Opisthotonus, Speichelfluß, Tränenfluß, Urin- und Faecesabgang. Ein Tier zeigte das eindrucksvolle Symptom des Gähnens.

Der Tod tritt in der Regel nach zehn bis fünfzehn Minuten post injektionem ein. Tier 2 überlebte nur eine Minute; Tier 1, dem anfangs nur 1 ml der Formalinlösung injiziert worden war, überlebte diese erste Injektion 53 Minuten, zwischen der zweiten Injektion und dem Eintritt des Todes lagen die als Mittel der Überlebenszeiten errechneten 12 Minuten.

Alle sechs Tiere zeigten subendokardiale Blutungen, Tier 2, Tier 5 und Tier 6 solche von außerordentlich starker Ausbildung. Tier 4 zeigte merkwürdigerweise nur einen kaum stecknadelkopfgroßen Blutungsherd; bei diesem Kaninchen handelte es sich um das Versuchstier, mit dem schon am Tage vor dem endgültigen Versuch hatte experimentiert werden sollen. Die Blutungen sitzen besonders im linken Ventrikel; dort zumeist auf dem Kammerseptum, dann auf den Papillarmuskeln und zuletzt auch auf den Kammerwänden. Tier 5 zeigte subendokardiale Blutungen im Bereich des rechten Ventrikels auf dem Kammerseptum. Die Erscheinungsformen der subendokardialen Blutungen variieren von punktförmigen über strichförmige bis zu unscharf begrenzten konfluierenden Blutungen. Geringes Lungenödem findet sich bei drei Tieren; Lungenblutungen werden in zwei Tieren gefunden, die Lungenblutungen sind stecknadelkopf- bis kleinreißzweckengroß. An einem Tier wurden atelektatische Bezirke in den Lungen beobachtet. Die Magenbefunde sind uniform: Rötung im Bereich von Fundus und Kardia.

Veränderungen im EKG sind nicht regelmäßig anzutreffen und dann nur geringfügiger Art. Die Tiere 1, 3 und 4 zeigen, entsprechend der nur schwachen Ausbildung von subendokardialen Blutungen, uncharakteristische EKG-Veränderungen; die Tiere 5 und 6 mit stark ausgebildeten subendokardialen Blutungen zeigen deutlichere Veränderungen. Es handelt sich dabei vornehmlich um: Frequenzsenkungen, Abflachung von T-Zacken und rechtsseitige Schenkelblöcke bzw. schen-

kelblockartige Veränderungen. Frequenzsenkung, d.i. Bradykardie, trat meist noch unter der Formalininjektion ein, die Abflachung der T-Zacken stellte sich dann zwischen Formalininjektion und Atmungsstillstand ein, die Veränderungen in der Erregungsleitung sind erst nach dem 'klinischen Tod', d.h. Atmungsstillstand, zu beobachten gewesen. Die oben angegebenen Überlebenszeiten beziehen sich auf diesen 'klinischen Tod'; die Herzen überlebten für sich allein, wenn auch bei unregelmäßiger und unkoordinierter Tätigkeit, noch länger, in den überwiegenden Fällen um ganze Minuten.

Untergruppe B (8 Kaninchen, die den Peritonealschock in Narkose erhalten sollen):

Vor Beginn der eigentlichen Versuche (Tier 8 – 14) soll an Tier 7 erprobt werden, wie überhaupt ein Tier unter Narkose auf den wie gewöhnlich durch Formalininjektion gesetzten Peritonealreiz reagiert, ob es den akuten Schock zu überwinden vermag und ob sich auch hierbei subendokardiale Blutungen entwickeln. Nach STOLL kann Narkose das Auftreten von subendokardialen Blutungen nicht verhindern.

Tier 7; 2,000 g, weiblich, 4 Monate, grau

Bei diesem Orientierungsversuch haben wir uns für eine Evipan-Kurznarkose entschlossen. Um nach eventuellen Blutungen spüren zu können müssen wir das Tier durch eine letale Dosis Evipan und zwar noch unter der Narkose töten; nur so wird sich vermeiden lassen, daß das Tier den Schock beim Erwachen aus der Narkose erleidet.

Zur intravenösen Injektion des Evipans benutzen wir die Randohrvene des Kaninchens und eine große Nadel (No. 14). An der Insertionsstelle werden zunächst die Haare ausgerissen, was neben besserer Erkennbarkeit des Venenverlaufs

eine Reizung des Gewebes zu Hyperämie bezweckt. Vor der Injektion selbst braucht dann nicht mehr 'aspiriert' zu werden.

Befund vor dem Versuch: Weite Pupillen. Atmung ziemlich unregelmäßig; Atemfrequenz 1o4/min.

Versuchsverlauf:

15:12:3o	1. (Kontroll-)EKG in III. Ableitung. Diese Ableitung wird für alle EKgraphischen Aufnahmen dieser Untergruppe beibehalten.
15:38	Evipan-Injektion (sehr langsam); beginnende Relax-Bewegungen der Augen und Ohren, gefolgt von einer allmählich fortschreitenden, allgemeinen Erschlaffung des ganzen Tierkörpers.
15:4o	Tier eingeschlafen; verspritzte Menge Evipan 1 ml. Atmung regelmäßig; Atemfrequenz 34/min.
15:43	2. EKG.
15:45	3. EKG und Formalininjektion (2 ml 36%igen Formols)
15:47	Tier beginnt zu zappeln; sofort Äthernarkose als Ergänzung. Das Tier legt den Kopf auf die re. Seite, schließt die Augen; merklicher Stridor.
15:49	Injektion von 1 ml Evipan i.v.
15:51	4. EKG.
15:51:3o	Beginn einer 3. Evipan-Injektion (Spritzeninhalt: 1.5 ml)
15:52:3o	5. EKG, Atmungsstillstand nach Injektion von 1.2 ml Evipan.
15:54	6. EKG.
15:56:3o	Restliches Evipan (o.3 ml) injiziert.
15:57	7. EKG.
16:o8	Elektrokardiographischer Herzstillstand

<u>Makroskopischer Befund</u>: Herz, Lungen und Magen o.B.

<u>Auswertung der EKG's</u> (sämtlich in III. Ableitung):

1. EKG	Normalkurve, Zitterbewegungen der Null-Linie (Unruhe)
2. EKG	(unter Evipan-Narkose;) flache T's (Hypoxämie durch Atmungsverminderung)

6. EKG (nach Atmungsstillstand;) Frequenzsenkung

Tier 8; 2,4oo g, weiblich, 6 Monate, schwarz-braun.

Vorgang: $\frac{2.4}{1}$ x 4 ml = 9.6 ml 25%igen Urethans subkutan;

Befund vor dem Versuch: Mittelweite Pupillen. Atmungs regelmäßig; Atmungsfrequenz 48/min. Das Tier ist ruhig.

Versuchsverlauf:

1. Tag

15:29:3o	1.(Kontroll-)EKG in III. Ableitung
15:31	4.8 ml Urethan in die rechte Rückenseite injiziert.
15:33:3o	4.8 ml Urethan in die linke Rückenseite injiziert.
15:37	2. EKG; Atmung regelmäßig, Atemfrequenz 32/min.
15:43	Stridor, Stuhlgang. Tier völlig apathisch, reagiert nicht mehr auf Kneifen ins Ohr.
15:49	Stridor verstärkt sich.
16:o4	Schleim fließt aus der Nase
16:2o	Tier schläft und schnarcht.
16:32	3. EKG.
16:44	4. EKG. Formalininjektion. Das Tier beginnt zu zappeln, wirft den Kopf hoch und versucht sich loszumachen.
16:5o	Äthernarkose. Atmung tief und regelmäßig; Atemfrequenz 6o/min.. Augen geschlossen; Kopf seitwärts gelegt. Merklicher Stridor.
17:o4	5. EKG.
17:o5	6. EKG. Anschließend wird das Tier losgebunden, zur Schockverhütung warm eingewickelt und zur Vorbeugung von Bronchopneumonie mit hochgelagertem Kopf gebettet.
21:oo	Tier schläft ruhig; merklicher Stridor, Atemfrequenz 12o/min.
21:1o	7. EKG
21:11	8. EKG. Am

2. Tage wird das Tier morgens tot, auf der rechten Seite liegend, aufgefunden. Totenstarre an allen Gelenken ausgeprägt. Aus der Nase ist Schleim geflossen. Die Pupillen sind weit offen. Die linke Bauchseite ist stark aufgetrieben.

Makroskopischer Befund: Die aufgeblähten Darmschlingen drängen unter dem Schnitt hervor. Aszites. Keine subendokardialen Blutungen; die Herzkranzgefäße sind strotzend gefüllt. Beide Lungen schwer und von schwappender Konsistenz; hochrote Farbe (histologisch lassen sich über allen Lungenabschnitten hämorrhasche Infarzierung, Bronchopneumonie und Bronchitis nachweisen!)
Der Magen ist im Bereich des Fundus perforiert, in der Umgebung der Perforation dunkel verfärbte Schleimhaut.

Auswertung der EKG's (sämtlich in III. Ableitung):

1. EKG Normalkurve; o.B.
5. EKG (2o Min. nach Formalininjektion;) Frequenzsenkung und Abflachung der T's (Vagotonie)
7. EKG (unter Urethannarkose nach Formalininjektion;) Negativität der T-Zacken bei Bradykardie (Koronarinsuffizienz).

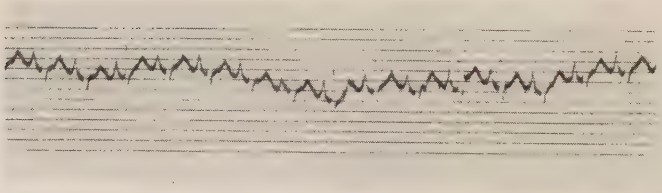

1. EKG (Normalkurve).

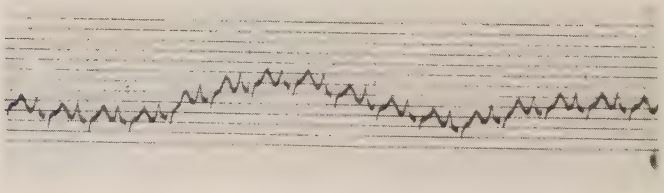

2. EKG (3 Min. 3o Sec.nach Urethangabe).



5. EKG (2o Min. nach Formolgabe).



7. EKG (Urethannarkose nach Formolgabe).

Nach den mit Tier 8 gesammelten Erfahrungen ist es klar, daß eine Urethan-Narkose nicht ausreicht, das Tier den Schock überleben zu lassen, wenn sie auch die Überlebenszeit wesentlich verlängern kann (ohne Narkose sterben die Tiere der Versuchsanordnung Ia nach 1o bis 15 Minuten!). Wir werden nnmehr die Narkose vertiefen; hierzu bedienen wir uns des Phenthiazin-Derivates 'Megaphen' (BAYER), das während der letzten Jahre in zunehmenden Maße in der praktischen Medizin und im Tierversuch mit gleich großem Erfolg verwendet wird ('hibernation artificielle'). Den Phenthiazin-Derivaten kommt eine Anti-Schock-Wirkung und ein potenzierender Effekt auf Narkotika zu.

<u>Tier 9</u>: 3,4oo g, weiblich, 8 Monate, grau-braun.

Vorgang: $\frac{3.4}{1}$ x 4 ml = 13.6 ml Urethan subkutan; Megaphen .5 ml intramuskulär; 2 ml Formalin intraperitoneal; EKG in III.Abl..

Befund vor dem Versuch: Ruhiges Tier. Mittelweite Pupillen.

Atemfrequenz 152/min..

Versuchsverlauf:

1. Tag

16:5o	6.8 ml 25%igen Urethans subkutan in die re. Rückenseite
16:52	6.8 ml 25%igen Urethans subkutan in die li. Rückenseite
16:54	.5 ml Megaphen (BAYER, Leverkusen) in die Glutäalgegend
17:o4	1. EKG in III. Ableitung. Kopf des Tieres liegt dem Brett auf. Atemfrequenz 112/min.. Stuhlgang.
17:38	Verstärkte Protrusio bulbi
17:39	.5 ml Megapehn (BAYER, Leverkusen) in die Glutäalgegend li..
17:47	Atemfrequenz 42/min..
18:11	Je 1 ml Urethan in die re. und li. Rückenseite subkutan.
18:23	2. EKG
18:28	3. EKG
18:28:3o	Formalininjektion. Das Tier bewegt den Kopf. Atemfrequenz 4o/min.. Das Tier wendet den Kopf nach re. und li.
18:31:3o	Äthernarkose zur Ergänzung.
18:36:3o	4. EKG. Anschließend wird das Tier losgebunden, zur Verhütung von Schock oder Erfrierung warm eingewickelt und mit zur Vorbeugung von Bronchopneumonie hochgelagertem Kopf gebettet.
19:o1	Tier somnolent; Pupillen eng; Atemfrequenz 42/min..
2o:o6	5. EKG.
22:12	6. EKG ohne Frequenzblende. Urinabgang.
22:15	o.5 ml Megaphen (BAYER, Leverkusen) in die Glutäalgegend li., die gleiche Menge re..

2. Tag

7:42	Atmung tief und regelmäßig; Atemfrequenz 68/min.. Pupillen eng, Augen glasig. Keine Bauchdeckenspannung.
7:51	7. EKG ohne Frequenzblende.
7:52	8. EKG.

noch Tier 9)

7:54	1 ml Megaphen (BAYER, Leverkusen) in die Glutäalgegend li..
11:38	2 ml 2o%iger Traubenzuckerlösung in die li.Ohrvene, langsam injiziert.
17:43	o.25 ml Coramin intravenös.
17:5o	9. EKG ohne Frequenzblende.
17:5o:3o	1o. EKG.
19:56	1 ml Megaphen (BAYER, Leverkusen) in die Glutäalgegend re., die gleiche Menge li., 2 ml Traubenzuckerlösung langsam in die Ohrvene injiziert.

3. Tag

8:15	Das Tier wird stehend aufgefunden; der Körper erscheint von normaler Wärme. Pupillen mittelweit. Atemfrequenz 12o/min..
8:56:3o	11. EKG.
9:o1	Je 1 ml Megaphen (BAYER, Leverkusen) intraglutäal li. und re..
12:5o	2 ml Traubenzuckerlösung in die re. Ohrvene.
15:5o	Urinabgang. Das Tier läßt sich mit Löwenzahn füttern und macht einen gesunden Eindruck. Allmählich frißt es selbstständig.

Nach 3 Wochen wird das Tier durch eine letale Dosis Evipan-Natrium getötet und sofort nach Todeseintritt obduziert.

Makroskopischer Befund:
Im Bereich der Urethan-Injektionsstelle li. ist die Rückenhaut in etwa markstückgroßer Ausdehnung und in einer Tiefe bis zu 2 mm geschwürig zerfallen; im Bereich der Urethan-Injektionsstelle re. ist sie in einem etwa krischkerngroßen Höcker vorgebuckelt. Die Schnittfläche läßt auch hier Nekrose erkennen. Herz und Magen sind unauffällig. Die Lungen zeigen vereinzelte subpleurale Blutungen von etwa Stecknadelkopfgröße.

<u>Auswertung der EKG's</u> (sämtlich in III. Ableitung):

1. EKG Normalkurve; o.B.

8. EKG (unter Urethan-Narkose nach Formalininjektion;) Niederspannung und Negativität der T-Zacken (Koronarmangeldurchblutung)

1o. EKG Negative P- und T-Zacken, tiefe S (Typenwendung)



1. EKG (Normalkurve).



2. EKG (Narkose!).



3. EKG (Formalingabe!).

noch Tier 9)

8. EKG (Collaps!).

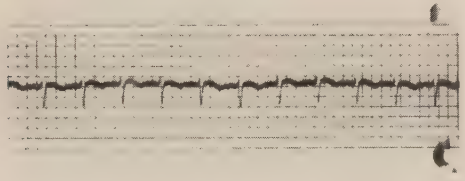

1o. EKG.

Tier 1o; 2,2oo g, weiblich, 3 Monate, braun-grau.

Vorgang: $\frac{2.2}{1}$ x 4 ml = 8.8 ml Urethan; 2 ml Megaphen (BAYER, Leverkusen), mehr nach Bedarf; 2 ml 36%igen Formalins intraperitoneal; EKG in III. Ableitung.

Befund vor dem Versuch: Unruhiges Kaninchen. Pupillen mittelweit, Atemfrequenz 128/min..

Versuchsverlauf:

<u>1. Tag</u>

17:o2:3o	1. (Kontroll-)EKG
17:1o	4 ml 25%igen Urethans in die re. Rückenseite.
17:21:3o	4.8 ml 25%igen Urethans in die li. Rückenseite.
17:23:3o	1 ml Megaphen in die Glutäalgegend re..
17:24	1 ml Megaphen in die Glutäalgegend li..
17:51	Das Tier legt den Kopf der Unterlage auf. Pupillen weit; Atemfrequenz 58/min.. Stuhlgang.
18:o6	2. EKG
18:13:3o	3. EKG; Formalininjektion. Das Tier legt den Kopf auf die Seite; versucht sich loszumachen. Äthernarkose zur Ergänzung.

18:22	4. EKG. Anschließend wird das Tier losgebunden, warm eingewickelt und mit hochgelagertem Kopf gebettet.

2. Tag

7:44	Das ganz apathische Tier wird auf der Seite liegend aufgefunden. Der Körper erscheint von nicht merklich verminderter Wärme. Weite Pupillen. Atemfrequenz 12o/min.
7:5o	5. EKG.
7:53	6. EKG.
7:58	Je 1 ml Megaphen li. und re. intraglutäal.
8:o5	2 ml Traubenzuckerlösung in die re. Ohrvene. Der Bauch erscheint bereits stark aufgetrieben.
11:15	kam das Tier ad exitum.

Makroskopischer Befund: Urethan-Nekrosen. Die aufgeblähten Darmschlingen drängen unter dem Schnitt hervor. Prall gefüllte Harnblase. Punktförmige subendokardiale Blutungen im Bereich des li. Ventrikels auf Septum und hinterem Papillarmuskel. Die Magenschleimhaut ist im Bereich des Fundus gerötet, im Fundusbereich re. ein schwarzer Fleck. Die re. Ober- und Mittellappen zeigen vereinzelte subpleurale Blutungen.

Auswertung der EKG's (sämtlich in III. Ableitung):

1. EKG Normalkurve; o.B.

5.) 6.) EKG (Unter Urethannarkose nach Formalininjektion;) Hohe T-Zacken (Vagotonus), geringgradige Kammerkomplexverbreiterung, stark verlängerte ST-Strecke (Störung des Erregungsablaufs in den Ventrikeln)

Tier 11; 2,6oo g, weiblich, 4 Monate, braun-grau

Vorgang: $\frac{2.6}{1}$ x 4 ml = 1o.4 ml Urethan subkutan; 2 ml Formalin (36%) intraperitoneal; 1 ml Megaphen intraglutäal. EKG in III. Ableitung.

Befund vor dem Versuch: Ruhiges Tier. Pupillen mittelweit. Atemfrequenz 64.

Versuchsverlauf:

1. Tag

16:12 1. (Kontroll-)EKG.

16:15 Urethan-Injektion re.

16:16 Urethan-Injektion li.

16:19 Megaphen-Injektion

16:31 Tier legt den Kopf der Unterlage auf. Atemfrequenz 48/min..

16:34 2. EKG.

16:41 Auf Kneifen ins Ohr reagiert das Tier deutlich.

17:15 e. EKG.

17:15:30 Formalininjektion; keine Reaktionen des Tieres.

17:22 Atemfrequenz 40/min..

17:37 4. EKG. Anschließend wird das Tier losgebunden, warm eingewickelt und mit hochgelagertem Kopf gebettet. Tier schnarcht.

19:55 Schleimfluß aus der Nase. Stridor. Atemfrequenz 28/min.. Pupillen eng, Augen glasig. Der Bauch erscheint li. (Magengegend) vorgewölbt. Urinabgang. Ohren kalt.

20:12 0.25 ml Coramin in die re. Ohrvene.

20:20 5. EKG. Atemfrequenz 40/min..

23:30 Das Tier hat Stuhlgang gehabt. Tiefer, ruhiger Schlaf. Starker Stridor; Atemfrequenz 28/min.. Mittelenge Pupillen. Die Ohren erscheinen wärmer.

23:38 Je 0.5 ml Megaphen re. und li. intraglutäal.

2. Tag

8:00 Das Tier wird schlafend, mit hörbarer Atmung, angefunden. Sekret vor den Nasenöffnungen. Pupillen weit. Atemfrequenz 24/min..

8:06 0.25 ml Voramin in die Ohrvene.

11:05 Benommenheit; mittelweite Pupillen, glasige Augen. Stuhlgang. Atemfrequenz 36/min..

11:20 1 ml Megaphen

11:23 6. EKG

12:07 0.1 ml G-Strophantin, gemischt mit 0.5 ml Traubenzuckerlösung und 0.5 ml aqua dest.

14:50 Atemfrequenz 32/min.. Ab und zu hebt das Tier den Kopf; sonst völlig kraftlos. Keine Bauch-

noch Tier 11)

	deckenspannung. Urinabgang.
16:42	1 ml Megaphen intraglutäal re.. Das Tier frißt nunmehr dargebotenes Grünfutter und kann sich schon halb aufrichten.
2o:oo	7. EKG (muß wegen offenstehender Käfigtüre verworfen werden; deshalb unmittelbar darauf) 8. EKG. Das Tier ist ruhig, Atmung regelmäßig, Atemfrequenz 36/min.; es wird nach und nach munterer.

3. Tag

9:o6	Das Tier wird auf dem Bauch liegend angefunden. Es ist munter und hat das Futter gefressen. Stuhl und Harn.
12:21	9. EKG. Rückverlegung in den Tierstall.

Nach 3 Wochen wird das Tier durch eine letale Dosis Äther getötet.

Makroskopischer Befund:

Urethan-Nekrosen. Bei Eröffnung des Thorax wird das Herz noch pulsierend angefunden. Herzkranzgefäße gefüllt; keine subendokardialen Blutungen. Hämorrhagischer Infarkt der Lunge mit deutlich erkennbarer Keilform. Magen unauffällig.

Auswertung der EKG's (sämtlich in III. Ableitung):

1. EKG Normalkurve; o.B.
5. EKG Normaler Sinusrhythmus, tiefe S und negative T (Typenwendung)
6. EKG Niederspannung (Koronarinsuffizien)



1. EKG (Normalkurve).



3. EKG (Formalingabe).

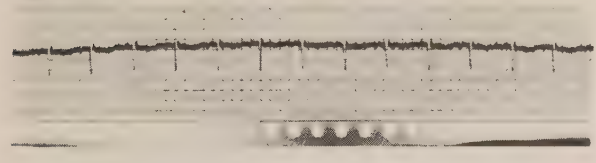

5. EKG (4 Stunden und 5 Min.nach Urethangabe



6. EKG (Collaps!).

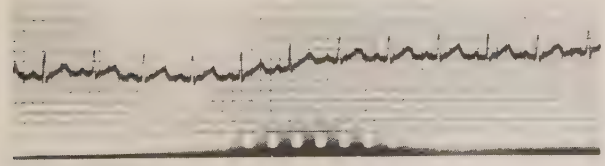

8. EKG.

Tier 12; 1,9oo g, weiblich, 3 Monate, grau-braun

Vorgang: Injektion von 7.6 ml Urethan, o.8 ml Megaphen (weitere Gaben nach Bedarf), 1.5 ml Formalin; EKG in III. Abl..

Befund vor dem Versuch: Mittelweite Pupillen; Atmung unregelmäßig, Atemfrequenz 8o/min..

Versuchsverlauf:

14:59	1.(Kontroll-)EKG
15:oo	3.8 ml Urethan re.
15:o1	3.8 ml Urethan li.
15:o3:3o	o.5 ml Megaphen li.
15:o4:3o	o.5 ml Megaphen re.; Stuhlgang.
15:43	Benommenheit; Atemfrequenz 52/min.
15:53	2. EKG.
16:o1	3. EKG.; Formalininjektion. Das Tier reagiert zunächst nicht; dann treten kurzdauernde Krämpfe auf.
16:o5	4. EKG., längerwährendes leises Schreien des Tieres.
16:o6	Äthernarkose zur Ergänzung. Krämpfe. Herumwerfen des Kopfes.
16:o7	Tier eingeschlafen. Atemfrequenz 6o/min.; Stridor; Nasenflügelatmung. Pupillen eng; Augen zugekniffen.
16:11	5. EKG. Tier ruhig.
16:22	0.5 ml Megaphen li.
16:42	Atemfrequenz 1o4/min.
17:12	Atemfrequenz 92/min.
17:14	6. EKG.
17:58	Atmung regelmäßig, Atemfrequenz 8o/min.; Pupillen mittelweit.
18:26	o.1 ml Strophantin; Tier in tiefem Koma, schlaff und reaktionslos.
19:3o	kommt das Tier ad exitum.

Makroskopischer Befund:

Subendokardiale Blutungen auf dem li. Septum, an der Basis des vorderen und hinteren Papillarmuskels;

noch Tier 12)

Gefäßzeichnung auf dem re. Septum. Re. Lunge atelektatisch, Unterlappen der li. Lunge hämorrhagisch infarziert. Die Magenschleimhaut zeigt im Bereich des Fundus vereinzelte braunschwarze, fleckförmige Verfärbungen.

Die Auswertung der EKG's ergibt keinen auffälligen Befund.

Tier 13; 2,8oo g weiblich, 5 Monate, lichtbraun

Der Vorgang ist im wesentlichen unverändert gegenüber Tier 12.

Befund vor dem Versuch: Unruhiges Tier. Enge Pupillen; Nasenflügelatmung.

Versuchsverlauf:

1. Tag

13:32	1. (Kontroll-)EKG in III. Ableitung
13:42	6.2 ml Urethan re.
13:43	5 ml Urethan li.
13:49	o.5 ml Megaphen re.
13:5o	o.5 ml Megaphen li.
14:3o	Augen halb geschlossen; enge Pupillen. Atmung tief, Atemfrequenz 6o/min..
14:38	2. EKG.
14:47	3. EKG.
14:49:3o	4. EKG.
14:5o	5. EKG; Injektion von 2 ml Formalin. Fluchtversuche.
14:51	Äthererganzung. Kopf wird der Unterlage aufgelegt.
14:56	6. EKG. Atemfrequenz 6o/min.
15:12	o.5 ml Megaphen re., o.5 ml Megaphen li.
16:oo	Tier somnolent, mit kalten Ohren. Das Tier wird losgebunden, warm eingewickelt und mit hochgelagertem Oberkörper gebettet.

16:45	Das Tier liegt in völliger Benommenheit zurückgesunken. Tiefe und regelmäßige Atmung, Atemfrequenz 52/min.
16:48	0.25 ml Coramin intravenös
17:2o	Urinabgang
18:o5	Stridor
19:12:3o	7. EKG
19:14	o.5 ml Megaphen li.
19:44	Dyspnoe Atemfrequenz 48/min.
21:43	Die Augen sind geöffnet; Körper und Ohren warm. Atmung unregelmäßig; Atemfrequenz 52/min. Das Tier versucht den Kopf m heben.
22:53	8. EKG.
22:55	o.5 ml Megaphen li., o.5 ml Megaphen re.

2. Tag

8:o5	Das Tier hebt den Kopf und macht einen munteren Eindruck. Tiefe und regelmäßige Atmung, Atemfrequenz 36/min.
8:14	9. EKG
8:23	o.5 ml Megaphen. Tier nimmt angebotenes Futter nicht an.
1o:46	Tier liegt auf der Seite. Tiefe und regelmäßige Atmung, Atemfrequenz 48/min.. Schlaffe Bauchdecken. Somnolenz.
1o:58	o.5 ml Megaphen
14:o1	Tier liegt halb auf der Seite; Atmung tief und regelmäßig, Atemfrequenz 52/min..
14:33:3o	1o. EKG.

3. Tag

9:3o	Das Tier steht und sieht gesund aus. Futter wird gefressen. Rückverlegung in den Tierstall.

Nach zwei Wochen wird das Tier durch eine letale Dosis Evipan (2.6 ml) getötet.

Makroskopischer Befund: Urethan-Nekrosen. Herz unauffällig. Multiple punktförmige Blutungen unter die Pleura. Die Magenschleimhaut ist im Fundusbereich schwach gerötet.

<u>Auswertung der EKG's</u> (sämtlich in III.Ableitung):

1. EKG Normalkurve; o.B.

7. EKG (in Urethannarkose, 4 Std. 22 Min. nach Formalininjektion;) Hoher Abgang von ST und negative T (Hypoxämie)

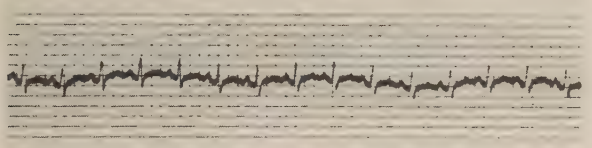

1. EKG (Normalkurve).



2. EKG (Formolgabe).



7. EKG (Collaps!).



8. EKG:

noch Tier 13)

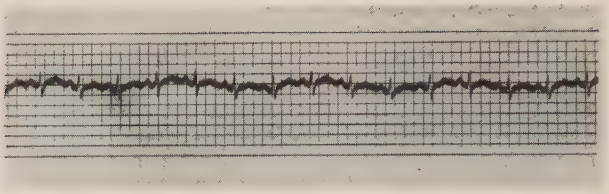

1o. EKG.

<u>Tier 14</u>; 2,6oo g, weiblich, 4 Monate, schwarz-braun

Der Vorgang ist wesentlich der gleiche wie in den letzten Versuchen.

Befund vor dem Versuch: Unruhiges Kaninchen. Weite Pupillen; Atemfrequenz 16o/min..

Versuchsverlauf:

<u>1. Tag</u>

11:o2	1. (Kontroll-)EKG
11:o7	5 ml Urethan re.
11:12	5.4 ml Urethan li.
11:17	o.5 ml Megaphen re.
11:18	o.5 ml Megaphen li.
11:54	Kopf wird der Unterlage aufgelegt. Große Pupillen; Augen weit geöffnet. Atemfrequenz 68/min.
13:16	2. EKG
13:16:3o	3. EKG
13:17	4. EKG
13:19	5. EKG. Injektion von 2 ml Formalin; das Tier versucht sich loszumachen.
13:2o	Kopf wird auf die Seite gelegt. Atmung unregelmäßig und flach.
13:3o	Speichelfluß. Protrusio bulbi. Sehr enge Pupillen. Tränenfluß.

13:31	Äthernarkose
13:33	6. EKG. Pupillen extrem eng; fibrilläre Zuckungen der Seitenmuskulatur.
13:38	o.25 ml Coramin in die linke Ohrvene.
13:44	7. EKG
14:o5	8. EKG
14:31	o.5 ml Megaphen
14:57	o.1 ml Combetin li.. Kollaps; Atmung oberflächlich, Atemfrequenz 56/min., Puls in Herzgegend kaum fühlbar.
15:23	Puls palpatorisch nicht mehr feststellbar. Periphere Gefäße (Ohrlappen!) prall gefüllt.
15:28	o.25 ml Combetin. Puls palpatorisch wieder feststellbar.
16:o2	o.2 ml Digilanid i.v.
16:48	Tier noch immer im Kollaps; Puls palpatorisch kaum mehr feststellbar. Ohren kalt. Augen halb geschlossen
16:58	o.25 ml Coramin re.
18:o2	Status idem
19:15	9. EKG
19:18	o.5 ml Megaphen
21:o8	Status idem
22:5o	o.25 ml Coramin. Am
<u>2. Tag</u>	kommt das Tier um
2:15	ad exitum.

<u>Makroskopischer Befund</u>: Zwei, je stecknadelkopfgroße subendokardiale Blutungen auf dem li. Septum im Bereich des vorderen Schenkels des Leitungssystems; eine größere flächenhafte Blutung an der Basis des hinteren Papillarmuskels. Die Lungen sind über allen Lappen hämorrhagisch infarziert. Bei der Manipulation perforiert der Magen im Bereich des ventralen Umfangs des Fundus; es entleeren sich reichlich flüssige Ingesta. Über die ganze Ausdehnung des Dünndarms sind harte (!) Kotballen zu fühlen.

Auswertung der EKG's (sämtlich in III. Ableitung):

1. EKG Normalkurve; o.B.
9. EKG (6 Std. nach der Formalininjektion;) P doppelgipflig, ST-Senkung, negative T's (Koronarinsuffizienz).

ERÖRTERUNG DER ERGEBNISSE VON VERSUCHSANORDNUNG Ib

Drei der insgesamt sechs Tiere, die mit Urethan und Megaphen narkotisiert worden waren, haben den Formalinschock überwinden können; die drei restlichen zeigten zumindest eine wesentlich verlängerte Überlebensdauer: Tier 1o hat etwa 17 Std., Tier 14 hat 13 Std. überleben können, Tier 12 allerdings nur 3 Std. 3o Min.. Dabei ist aufgefallen, daß die Tiere, die den Formalinschock schließlich zu überwinden vermochten, während der intraperitonealen Formalininjektion kaum, wenn überhaupt, sichtbar reagiert hatten (Tier 11 z.B. hatte überhaupt nicht reagiert!); wohingegen die Tiere, die noch unter dem Versuch ad exitum kamen, unter der Formalininjektion deutliche Schmerzsymptome hatten erkennen lassen, wie etwa Tier 12, das zu schreien begann. Die zu beobachtenden Symptomenkomplexe sind wieder weitgehend gleichförmig: Somnolenz, Benommenheit, enge Pupillen und glasige Augen, Hypotonie und -thermie werden regelmäßig beobachtet. Die Atemfrequenz sinkt mit zunehmender Narkosetiefe. Stridor wird in nur zwei Fällen nicht beobachtet. Es wurde vielfältige Therapie getrieben: Weckmittel (Coramin), Antischockmittel (Traubenzucker, Wärme), Herz- und Kreislaufmittel (Strophantin, Combetin).

Aus den Makroskopischen Befunden geht hervor, daß die Tiere, die den Schock überwinden konnten und später durch überdosierte Evipan-Narkose getötet wurden, k e i n e Subendokardialen Blutungen zeigten. Auch die histologi-

schen Untersuchungen in Eisenfärbung ergaben negative Resultate. Lungen- und Magenbefunde sind ebenfalls negativ; die Lungen zeigten vereinzelte Pleurablutungen.

Die drei während des Versuchs verstorbenen Tiere zeigten eindeutig positive Befunde in Herz, Magen und Lungen; vor allem das oben schon erwähnte Tier 12. Als Herzbefunde imponieren, wie erwartet, subendokardiale Blutungen; als Lungenbefunde Blutungen und Ödeme. In einem Falle ist der Magen im Fundusbereich perforiert; in den beiden anderen finden sich braunschwarze Flecken im Magenfundus.

An den Urethan-Einstichstellen finden sich in der Regel Nekrosen, die in einem Fall sogar zur Körperoberfläche des Tieres durchgebrochen waren.

Das erste Tier der Untergruppe, Tier 7, das die Formalininjektion in Evipan-Narkose erhalten hatte und nach einigen Minuten durch eine Überdosis Evipan getötet wurde, zeigte ganz unauffällige Organe (Herz, Lungen und Magen); das folgende Tier, das mit Urethan, aber noch ohne Megaphen, narkotisiert worden war und infolge der Formalininjektion (nach allerdings 12 Stunden Überlebenszeit!) ad exitum kam, zeigte keine subendokardialen Blutungen, wohl aber eine Perforation des Magens im Fundusbereich und Lungenblutungen und -ödem.

Die elektrokardiographischen Veränderungen sind im wesentlichen gleichförmig. Regelmäßig werden Niederspannung und negative T-Zacken beobachtet. Es ist anhand der EKG-Kurven nicht möglich, die Tiere nach Auftreten und Nicht-Auftreten von subendokardialen Blutungen zu unterscheiden; es sei beiläufig darauf hingewiesen, daß - von dem einen Tier 12 abgesehen - die in dieser Untergruppe beobachteten subendokardialen Blutungen immer nur schwach ausgebildet waren. Tiefe S- und negative T-Zacken werden zudem bei den

Tieren 9 und 11 gefunden, an denen keine subendokardialen Blutungen zu beobachten waren. Das klinische Bild entsprach jeweils dem des Kollapses. Die Veränderungen traten stets nach der Formalingabe auf und bildeten sich bei den rekonvaleszierenden Tieren allmählich zur Norm zurück.

Versuchsanordnung II (1 Kaninchen)

Das Tier soll einer mechanischen Reizung unterzogen werden. Wir bedienen uns hierzu eines Elektromagneten, wie er zur Entfernung diamagnetischer Fremdkörper aus dem Auge benutzt wird. Für unsere Zwecke stand nur die kleinere Handapparatur zur Verfügung. Eine Stahlkugel, mit dem Magneten vor dem Versuche geprüft, dient zum Setzen des mechanischen Reizes selbst. Während der Reizung werden EKG-Aufnahmen in Rückenlage des Tieres durchgeführt.

Tier 15; 1,800 g, weiblich, 4 Monate, braun-grau.

Zunächst wird unter Äthernarkose durch einen Medianschnitt in die Bauchmuskulatur und durch das Peritoneum eine kleine Öffnung gelegt; durch diese Öffnung wird die haselnußgroße Stahlkugel in den Bauchraum gebracht. Die Öffnung wird dann mit chirurgischen Klammern verschlossen. Nach drei Tagen ist die Wunde verheilt; das Tier wird zur Bestimmung des Lageortes der Kugel geröntgt. Zu Beginn des eigentlichen Versuches wird der Elektrokardiograph angeschlossen und während der Aufnahme der Magnet eingeschaltet. Dieser Vorgang (EKG plus Reizung) wird einige Male wiederholt. Daß die Kugel tatsächlich von dem Magneten angezogen wird, hat man durch Betastung der vorderen Bauchwand bestätigen können. Das Tier zeigt unter dem Versuch keine Schmerzsymptome, die zu erzeugen der gesetzte Reiz offenbar zu schwach ist. An der Sichtscheibe des Elektrokardiographen beobachtet man massive Störungen des Stromverlaufs. Die entwickelten Elektrokardiogramm-Abzüge be-

stätigen den Sichtbefund. Von PQRST-Kurven ist keine Spur mehr zu finden. Als Erklärung bieten sich zwei Möglichkeiten an; entweder sind diese massiven Verzerrungen durch Krämpfe verursacht oder durch das elektromagnetische Feld unseres Magneten. Die erste Möglichkeit (Krämpfe als Verzerrungsursache) wird durch Verabreichung von Curare an das Versuchstier auszuschließen versucht. Dem Tier wird 1 ml Curare (die Optimaldosis) intravenös injiziert. Es treten zunächst Krämpfe der Extremitätenmuskulatur faszikuläre Zuckungen auf, dann legt das Tier den Kopf dem Boden an und die Ohren dem Körper; es folgen Lähmung der hinteren und schließlich Lähmung der vorderen Extremitäten. Der Versuch wird nunmehr wiederholt; mit Hilfe des Magneten wird der beabsichtigte mechanische Reiz gesetzt und unter der Reizung werden EKG-Aufnahmen gemacht. Es lassen sich keine Veränderungen gegenüber dem Versuch am ungelähmten Tier erkennen; mithin können nur die magnetischen Störungen Anlaß der anomalen Ausschläge gewesen sein. Nach einigen Malen Betätigung des Reizmechanismus wird das Tier durch eine Überdosis Evipan getötet. Der

Makroskopische Befund zeigt die Kugel in der rechten Bauchseite, von Granulationsgewebe umhüllt. Unauffälliges Herz. Multiple stecknadelkopfgroße Blutungen unter die Pleura beider Lungen. Unauffälliger Magen. Eine

Auswertung der EKG's ist der geschilderten Umstände wegen gegenstandslos.

Versuchsanordnung III (1 Kaninchen)

Nachdem wir auf die oben beschriebene Methode keinen befriedigenden Reizerfolg erzielen konnten, werden wir nunmehr das Peritoneum unmittelbar zu reizen versuchen.

Tier 16; 1,800 g, männlich, 5 Monate, weiß mit braunen Flecken

Unter Lokalanästhesie (durch 2%iges Novocain) werden die Bauchdecken längs durchschnitten und das Peritoneum mit einer KOCHER-Klemme gefaßt. Mit Klammern wird die Bauchhöhle wieder verschlossen. Nunmehr wird durch mehrmaliges Ziehen an der KOCHER-Klemme der beabsichtigte mechanische Reiz gesetzt. Unter dieser Reizung werden zum zweiten Mal EKG-Aufnahmen gemacht (routinemäßig wurde vor Versuchsbeginn ein Kontroll-Elektrokardiogramm aufgenommen). Das Tier zeigt bei dieser Reizung keinerlei Reaktion; auf den EKG-Streifen lassen sich keine auffälligen Abweichungen, Außer den durch Muskelaktionsströme bedingten (Muskelzittern), erkennen. Klammern und Klemme werden nunmehr (wieder unter Lokalanästhesie) entfernt und die Bauchdecken weit auseinander geklappt. Daraufhin wird der Elektrokardiograph zur dritten Aufnahme eingeschaltet und mittels einer chirurgischen Pinzette zunächst an der Bauchwandinnenseite mehrere Male geschabt, dann einige Male an den Darmschlingen gezogen. Unter heftig-zuckenden Bewegungen (aber ohne Schreien!) fällt das Tier in Stupor. Durch eine letale Dosis Äther wird es unmittelbar danach getötet.

Makroskopischer Befund: Starke Hyperämie auf der linken Septumfläche und strichförmige Blutungen auf der rechten Septumfläche. Multiple punktförmige Blutungen unter die Pleura des rechten Unterlappens auf dessen basaler Fläche. Unauffälliger Magen.

Auswertung der EKG's:

1. EKG (vor dem Versuch;) Normalkurve, o.B.
2. EKG Muskelaktionsströme (Muskelzittern)
3. EKG (nach dem Schaben am Peritoneum;) deutliche Frequenzminderung (Bradykardie). Keine vorausgehenden P-Zacken, einzelne Kammergruppen, Sinusarrhythmie (Ersatzsystole)

noch Tier 16;

4. EKG (nach dem Zerren an den Darmschlingen;) normaler Sinusrhythmus, keine Bradykardie. Zwischen regelmäßigen PQRST-Kurven stark deformierte Kammerkomplexe (Zuckungen).



1. EKG (Normalkurve).



3. EKG (nach dem Schaben am Peritoneum.)



4. EKG (nach dem Zerren an den Darmschlingen).

Versuchsanordnung IV (4 Kaninchen)

Die Tiere erhalten sämtlich je 2 ml Dryl intravenös injiziert.

Tier 17; 2,39o g, männlich, 5 Monate, braunschwarz

Versuchsverlauf:

17:o7:3o	1.(Kontroll-) EKG in III. Ableitung
17:15	2. EKG
17:15:3o	Dorylinjektion in die linke Ohrvene. Speichelfluß.
17:16	3. EKG. Pupillen verengt, Tränenfluß.
17:17:3o	4. EKG. Opisthotonus.
17:18:3o	5. EKG. Milchweißer Tränenfluß; generalisierte Krämpfe; Dyspnoe. Tier würgt. Wieder klonische Krämpfe. Das Tier wirft krampfartig den Kopf hoch und nieder.
17:21:3o	6. EKG. Pupillen etwas weiter. Dann Atmungsstillstand.
17:23	Einzelne Zuckungen der Nacken- und Rückenmuskulatur.
17:23:3o	7. EKG. Abgang von Stuhl.
17:3o	Zucken der Kau- und nochmals Rückenmuskulatur
17:31	8. EKG.

Makroskopischer Befund: Die ganze linke Ventrikelwand umgreifend kräftig ausgebildete, streifenförmige, konfluierende subendokardiale Blutungen, vor allem im Bereich der vorderen li. Ventrikelwand und des vorderen Papillarmuskels. Auf dem Kammerseptum unter den Aortenklappen multiple punktförmige Blutungen. Eine (1) punktförmig-stecknadelkopfgroße Blutung auf dem Mittellappen der re. Lunge; die Lappen der li. Lunge von luftkissenartiger Konsistenz. Die Magenschleimhaut ist im Bereich von Fundus und Kardia gerötet.

Auswertung der EKG's:

1. EKG Normaliurve; o.B.
2. EKG (unter der Dorylinjektion;) starke Frequenzsenkung (Bradykardie), Höhenabnahme von P und Negativierung von T (Vagusreiz); langsame Frequenz der QRS-Gruppen, 2 P-Zacken gehen voraus (2:1-Block). Große QRS, T-Zacke der R-Zacke entgegengerichtet, kompensatorische Pause (kompensierte, ventrikuläre Extrasystole).
4. EKG (2 Min. nach Dorylinjektion;) P isoelektrisch, Negativierung von T (starker Vagusreiz).

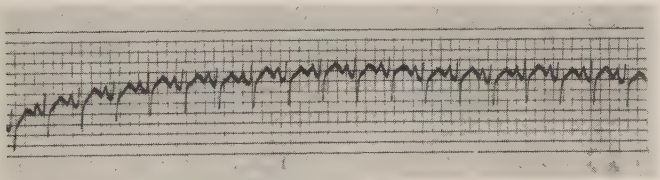

1. EKG (Normalkurve).

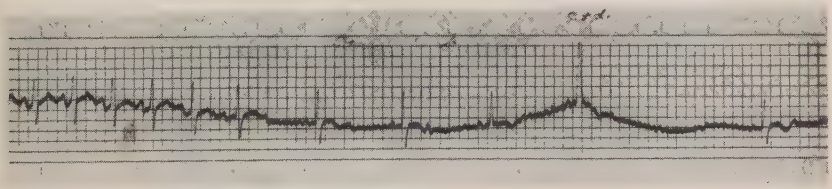

2. EKG (Dorylgabe)

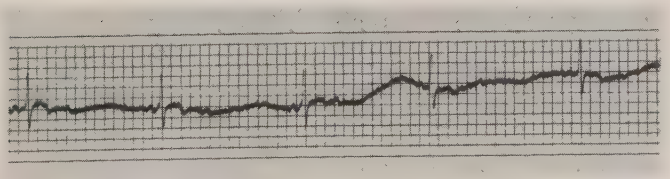

noch 2. EKG

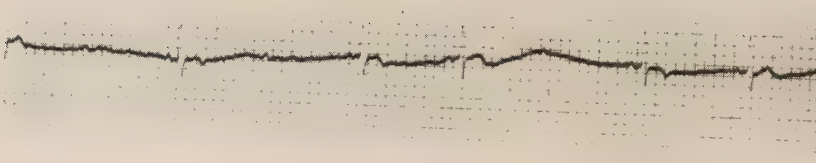

noch 2. EKG

3. EKG (3o Sec.nach Dorylgabe)



noch 3. EKG



4. EKG (2 Min. nach Dorylga...

noch Tier 17)



5. EKG

Tier 18; 2,4oo g, weiblich, 6 Monate, schwarz-braun

Befund vor dem Versuch: Sehr ruhiges Tier. Pupillen mittelweit, Protrusio bulbi. Stuhlgang.

Versuchsverlauf:

17:o3	1.(Kontroll-)EKG in III. Ableitung
17:o4:3o	2. EKG.
17:o5	Injektion eines ml Doryl (1 ml = .ooo25 g) in die Ohrvene. Speichelfluß. Milchig-weißer Tränenfluß. Generalisierte Krämpfe. Myosis. Tachypnoe und Stridor.
17:15	3. EKG. Injektion eines zweiten ml Doryl. Das Tier schreit. Krämpfe; Hochwerfen des Kopfes. Speichelfluß und wieder Krämpfe. Zukneifen der Augen.
17:16:3o	4. EKG.
17:17	Atmungsstillstand
17:17:3o	5. EKG.

Makroskopischer Befund: Keine subendokardialen Blutungen. Emphysem beider Lungen. Magenschleimhaut im Bereich von Fundus und Kardia stark gerötet.

Auswertung der EKG"s:

1. EKG Normalkurve; o.B.
2. EKG (unter der 1. Dorylinjektion;) 2 P-Zacken auf einen Kammerkomplex (2:1- Block)

noch Tier 18;

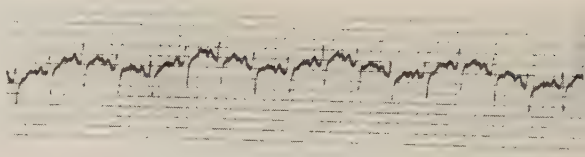

Normal-EKG.



2. EKG (Dorylgabe)



noch 2. EKG)



3. EKG (2. Dorylgabe)

noch 3. EKG)

Tier 19; 2,800 g, männlich, 6 Monate, schwarz

Befund vor dem Versuch: Ruhiges Tier. Mittelgroße Pupillen.

Versuchsverlauf:

14:45	1.(Kontroll-)EKG
14:48	2. EKG
14:50	3. EKG
14:52:30	4. EKG
14:57	5. EKG. Injektion von 2 ml Doryl intravenös. Speichelfluß. Das Tier schreit. Tränenfluß; enge Pupillen.
14:58	6. EKG. Kopf nach li. gewendet. Fortlaufend Speichelfluß. Krampfhaftes Nicken mit dem Kopfe. Dyspnoe. Generalisierte, heftige Krämpfe, starker Opisthotonus
15:01	Atmungsstillstand. Pupillen mittelweit.
15:02	7. EKG in II. Ableitung
15:02:30	8. EKG. Vereinzelte Zuckungen der Nackenmuskulatur.
15:05	9. EKG.
15:10	Puls palpatorisch noch feststellbar.

Makroskopischer Befund: Auf dem oberen Teil des linken Septum, apikal der Aortenklappen, eine stecknadelkopfgroße Blutung; streifenförmige Blutungen über die ganze Ausdehnung des Septum li.; strichförmige Rötungen auf dem re. Kammerseptum. Lungenemphysem Gerötete Magenschleimhaut im Bereich von Fundus und Kardia.

Auswertung der EKG's:

1. EKG	Normalkurve, o.B.
5. EKG	(unter der Dorylinjektion;) QRS unregelmäßig, langsame Frequenz; 2 P-Zacken laufen voraus (respiratorische Arrhythmie und 2:1-Block), Höhenabnahme von P und T (Vagusreiz)
8. EKG	(90 sec. nach Atmungsstillstand;) P in QRS-Gruppe versteckt (totaler Sinusblock mit mittlerem AV-Rhythmus); Vorhof- und Kammerzacken unabhängig voneinander (totaler AV-Block = Dissoziation)

noch Tier 19)

Normal-EKG



5. EKG (Dorylgabe)



noch 5. EKG

6. EKG (gerade vor dem Tode)



8. EKG (nach dem Tode)



noch Tier 19)

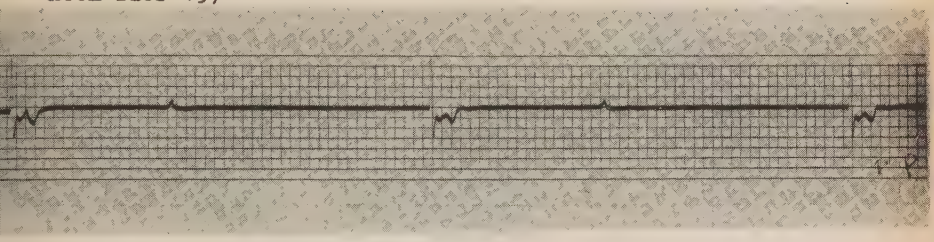

noch 8. EKG

Tier 2o; 2,ooo g, weiblich, 4 Monate, grau-weiß

Befund vor dem Versuch: Ängstliches Tier. Tachypnoe. Pupillen ziemlich eng.

Versuchsverlauf:

16:48	1. (Kontroll-)EKG
16:55:3o	2. EKG. Injektion von 2 ml Doryl intravenös.
16:56:3o	Speichelfluß. Das Tier legt den Kopf auf die Unterlage.
16:59	Krämpfe. Heben des Kopfes bei aufgestellten Ohren. Die Pupillen werden enger; Opisthotonus. Generalisierte Krämpfe. Das Tier schreit leise.
17:oo:3o	3. EKG. Kopf liegt der Unterlage auf. Stuhlabgang.
17:o1	4. EKG. Pupillen eng, protrusio bulbi. Atmungsstillstand.
17:o2:3o	5. EKG
17:o4	6. EKG
17:o5	7. EKG

Makroskopischer Befund: Auf dem Septum eine massive, konfluierende Blutung unmittelbar unterhalb der Aortenklappen; auf dem apikalen Drittel des Septum und an der Basis des vorderen Papillarmuskels streifenförmige Blutungen. Lungenödem bds.. Rötung der Magenschleimhaut im Bereich von Fundus und Kardia. Geblähtes Kolon.



Abb. 7. Tier 2o.
Eröffneter linker Ventrikel.
Abbildungsmaßstab 4.5 : 1

Auswertung der EKG's:

1. EKG Normalkurve mit Kurvenverzitterung (Unruhe des Tieres)
2. EKG (unter der Doryl-Injektion;) F-Wellen = Seitenunruhe (Vorhofflimmern)
3. EKG (bei Atmungsstillstand;) keine P-Zacken; große, deformierte QRS-Gruppen, T-Zacke der R-Zacke entgegengerichtet (interpolierte Kammerextrasystole wechselnden Ursprungsortes)

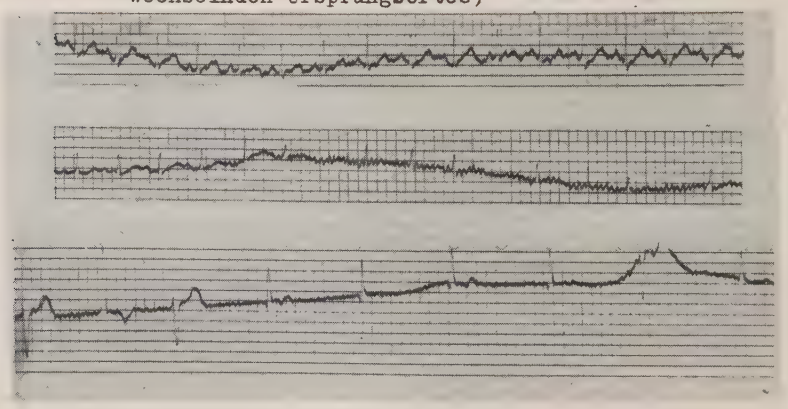

ERÖRTERUNG DER ERGEBNISSE VON VERSUCHSANORDNUNG IV

Bei Durchsicht der Protokolle fällt uns die Ähnlichkeit der Reaktionen und ihres Ablaufs mit denen der Formalintiere in Versuchsanordnung Ia auf. Nur hat sich die Häufigkeit der einzelnen Reaktionen in Beziehung aufeinander verlagert. Wenn bei den Tieren der Versuchsanordnung Ia die zu beobachtenden Symptome ihrer Häufigkeit und Auffälligkeit nach sich ordnen ließen in: Krämpfe, Dyspnoe, Myosis und Schreien, so müßte bei den Tieren dieser Versuchsanordnung die analoge Reihe lauten: Krämpfe, Myosis, Tränenfluß, Speichelfluß und Opisthotonus. Ferner treten hier häufiger Atemstörungen und Schmerzsymptome auf. Die generalisierten Krämpfe sind klonischer Art, die Myosis betrifft beide Augen. Der Speichel fließt profus; der gleichstarke Tränenfluß beeindruckt durch sein milchähnliches Aussehen. Der Opisthotonus ist gleichfalls sehr markant. Die Zeitspanne zwischen Dorylinjektion und Atmungsstillstand beträgt fünf bis zehn Minuten, ist also sehr kurz. Das Herz schlägt in der Regel noch lange weiter, wie am Elektrokardiographen leicht zu beobachten ist.

Drei Tiere zeigten die typischen subendokardialen Blutungen an den typischen Stellen im Herzen. Die Blutungen sind entweder streifenförmig oder punktförmig oder konfluieren zu größeren Blutungen; Prädilektionsstellen sind linkes Septum, Papillarmuskeln und Ventrikelwand. Drei Tiere zeigen das Bild des akuten Lungenemphysem, nur ein Tier entwickelt ein Lungenödem. Der Magen zeigte immer die typischen Rötungen im Bereich von Fundus- und Kardia-Schleimhaut.

An elektrokardiographischen Veränderungen finden sich konstant bei allen Tieren Bradykardie und 2:1-Blocks, bei den Tieren 17 und 18 Extrasystolen, bei Tier 19 ein totaler Block. Alle Veränderungen treten sofort nach der Dorylinjektion auf mit Ausnahme des totalen Blockes bei Tier 19, der erst nach Atmungsstillstand beobachtet werden kann.

Versuchsanordnung V (4 Kaninchen)

Den Tieren dieser Versuchsanordnung wird Suprarenin in bis zur letalen Dosis sich steigernder Menge zugeführt.

Tier 21; 3,000 g, weiblich, 6 Monate, braun-schwarz

Vorgang: o.5 ml Suprarenin i.v., EKG in III. Ableitung

Befund vor dem Versuch: Unruhiges Tier, Atmung unregelmässig, Atemfrequenz 16o/min.; Pupillen weit, protrusio bulbi. Stuhlgang

Versuchsverlauf:

1o:3o:3o	1. (Kontroll-)EKG
1o:33	2. EKG. Injektion von o.5 ml Suprarenin
1o:34	3. EKG. Klonische Krämpfe. Der Kopf wird nach rechts geworfen. Opisthotonus. Dyspnoe. Knirschen mit den Zähnen. Protrusio bulbi. Das Tier öffnet und schließt das Maul abwechselnd.
1o:36	4. EKG. Augen werden nach oben verdreht. Hochgradiger Opisthotonus.
1o:37	5. EKG. Atmungsstillstand. Aus Nase und Maul dringt reichlich schaumiges Blut.
1o:4o	6. EKG. Pupillen eng.
1o:44	7. EKG
1o:46:3o	Herzstillstand

Makroskopischer Befund: Die ganze linke Ventrikelwand umgreifend, stecknadelkopfgroße, z.T. konfluierende subendokardiale Blutungen. Strichförmige Blutungen auf dem Septum li.. Stecknadelkopfgroße Blutungen auch an der Basis des vorderen, wie auf der Spitze des hinteren Papillarmuskels. Im re. Ventrikel multiple, punktförmige Blutungen an Septum, Vorder- und Hinterwand. Lungen von schwappender Konsistenz und hochroter Farbe. Unauffälliger Magen. Blutungen im Nebennierenlager.

Auswertung der EKG's:

1. EKG Normalkurve: breites, flaches, aufgesplittertes P,

noch Tier 21)

muldenförmige Zwischenstücksenkungen (Rechtshypertrophie?)

3. EKG (nach Suprareningabe;) Erhöhung von P und T (Sympathikusreiz)

6. EKG (nach Atmungsstillstand;) 2 P-Zacken auf einen Kammerkomplex (2:1-Block). Verbreiterung der Kammergruppe (beginnender Schenkelblock?).

7. EKG Kammerautomatie; P-Zacken fehlen; Verbreiterungen des Kammerkomplexes (Störungen des Erregungsablaufes in den Ventrikeln)

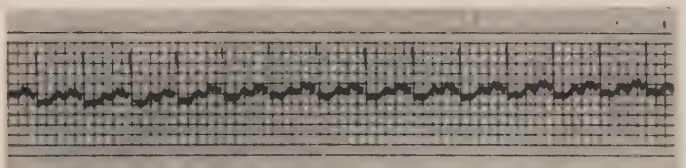

1. EKG

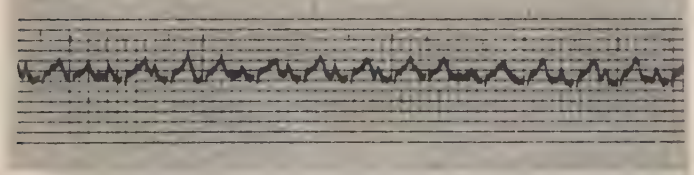

3. EKG (nach Suprareningabe)



5. EKG (Atmungsstillstand)

noch Tier 21)

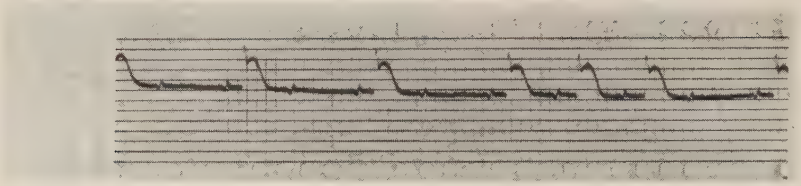

6. EKG (nach Atmungsstillstand)



7. EKG

Tier 22; 2,6oo g, männlich, 5 Monate, weiß-braun

Befund vor dem Versuch: Ruhiges Tier. Pupillen mittelgroß. Atmung regelmäßig; Atemfrequenz 84/min..

Versuchsverlauf:

9:3o	1.(Kontroll-)EKG
9:33	2.EKG
9:34	Injektion von o.5 ml Suprarenin in die re. Ohrvene
9:35	3. EKG. Das Tier verhält sich sehr ruhig. Sehr weite Pupillen.
9:41	Injektion von o.5 ml Suprarenin in die li. Ohrvene
9:42	Kopf nach links gewendet. Weite Pupillen.
9:43	4. EKG. Tachypnoe. Pupillen noch immer weit.
9:46	5. EKG.
9:5o	Tier leckt, klappert mit den Zähnen. Allmählich werden die Pupillen kleiner und die Atmung tiefer.
11:55	Das Tier wird durch Injektion von 2 ml Evipan getötet.

Makroskopischer Befund: In unregelmäßigen Abständen sich kontrahierendes Herz; im apikalen Abschnitt des Septums li., unmittelbar vor dem vorderen Papillarmuskel, eine massive (zweistecknadelkopfgroße), unregelmäßig begrenzte subendokardiale Blutung; auch im Bereich der Mitralklappe und apikal von ihr konfluierende Blutungen. Auf der Trikuspidalklappe eine stecknadelkopfgroße Blutung. Multiple punktförmige Blutungen, die an verschiedenen Stellen zu größeren Blutungen konfluieren, unter der Pleura beider Lungen; vereinzelte Atelektasen. Bei Eröffnung des Tieres laufen noch peristaltische Wellen über die Därme. Magenschleimhaut im Bereich von Fundus und Kardia gerötet.

Auswertung der EKG's:

1. EKG Normalkurve: o.B.
4. EKG (nach der ersten Injektion von Suprarenin;) muldenförmige Senkung von ST und negative T's (Koronarinsuffizienz durch Sauerstoffnot)
5. EKG (nach der zweiten Injektion;) vergrößerte R-Zacken (Sympathikusreiz), negative T's (Sauerstoffnot).

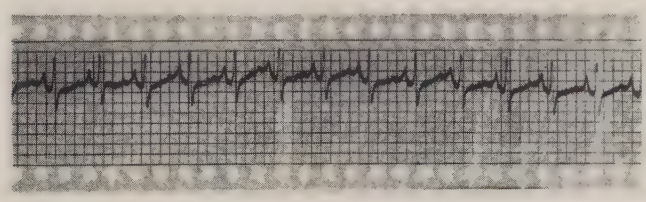

1. EKG (Normalkurve)

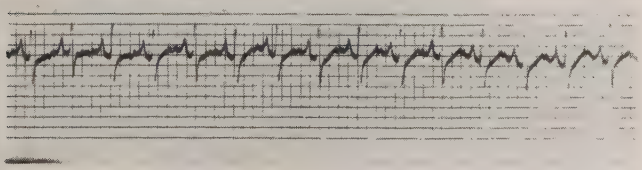

3. EKG (nach 1. Suprareningabe)

noch Tier 22)

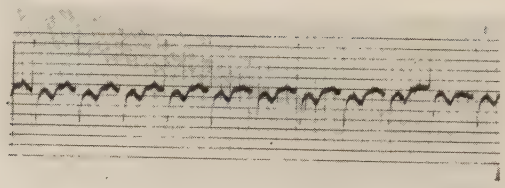

4. EKG (nach 2. Suprareningabe)

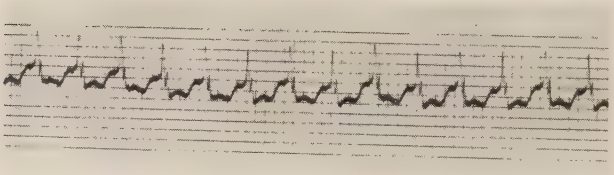

5. EKG

Tier 23; 2,1oo g, männlich, 4 Monate, schwarz-braun

Befund vor dem Versuch: Ruhiges Tier. Atmung regelmäßig, Atemfrequenz 12o/min.. Pupillen ziemlich weit.

Versuchsverlauf:

1o:53	1.(Kontroll-)EKG
1o:54	2. EKG. Injektion von o.5 ml Suprarenin in die re. Ohrvene. Weite Pupillen.
1o:56	3. EKG. Tier verharrt unbeweglich; li. Pupille ist weiter als die re..
1o:59	4. EKG. Pupillen werden wieder gleich groß. Tachypnoe.
11:o5	5. EKG.
11:o6	6. EKG.
11:o7	7. EKG. Injektion von 1 ml Suprarenin in die li. Ohrvene. Das li. Auge wird zugekniffen; re. Pupille sehr groß.
11:45	Das Tier erholt sich.

Nach 2 Tagen wird das Tier durch eine letale Dosis Evipan getötet (1.5 ml Evipan).

Makroskopischer Befund: Kontraktionen des Herzmuskels in unregelmäßigen Abständen. Peristaltische Bewegungen des Darmes. Die Organsektionen ergeben am Herzen: Blutungen auf der Mitralklappe und unregelmäßig begrenzte, konfluierende Blutungen am re. Septum, unmittelbar unter der Trikuspidalklappe; an den Lungen: Atelektase und Hyperämie; am Magen: Schleimhautrötung im Bereich von Fundus und Kardia.

Auswertung der EKG's:

1. EKG	Normalkurve: flache P's und T's
2. EKG	(nach der Injektion von Suprarenin;) Hoher und nach oben konvexer Abgang von ST (Sauerstoffnot)
5. EKG	ST unter isoelektrischer Linie, negative T's (Koronarinsuffizienz).

noch Tier 23)

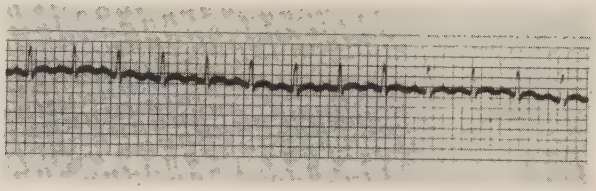

1. EKG (Normalkurve)

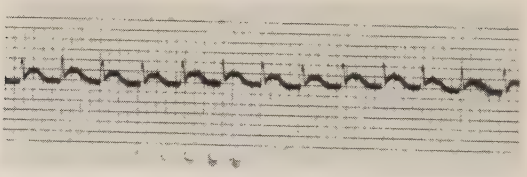

2. EKG (nach Suprareningabe)

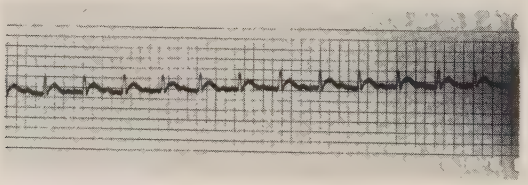

4. EKG (5 Min.nach Suprareningabe)

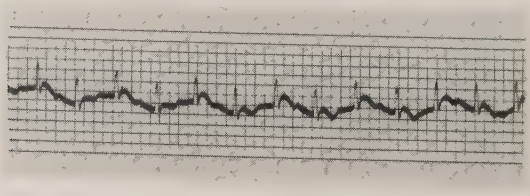

5. EKG (11 Min. nach Suprareningabe)

Tier 24; 2,ooo g, männlich, 3 Monate, weißbraun

Befund vor dem Versuch: Pupillen mitteleng. Atmung unregelmäßig, Atemfrequenz 8o/min.

Versuchsverlauf:

14:5o 1.(Kontroll-)EKG

14:53 2. EKG. Injektion von 2 ml Suprarenin in die re. Ohrvene. Tier zappelt. Weite Pupillen.

14:54 e. EKG. Pupillen eng, starrender Blick. Tachypnoe. Kopf nach li. gewendet. Nasenflügelatmung.

15:o7 4. EKG.

15:o8 Injektion von 3 ml Evipan (letale Dosis)

15:2o 5. EKG.

Makroskopischer Befund: Noch sich kontrahierendes Herz; vier flächenhafte Blutungen von 2-stecknadelkopfgroßer Ausdehnung auf dem apikalen Teil des li. Septums. Multiple punktförmige, stecknadelstich bis -kopfgroße Blutungen unter die Pleura; an manchen Stellen zu größeren Blutungen konfluierend. Die Lungen als ganze sind kollabiert. Die Magenschleimhaut ist im Bereich von Fundu und Kardia gerötet.

Auswertung der EKG's:

1. EKG (Normalkurve: o.B.

3. EKG (nach Suprarenin-Injektion;) keine P-Zacke, QRS-Gruppen groß und deformiert, T-Zacke der R-Zacke entgegengerichtet, kompensatorische Pause (kompensierte, ventrikuläre Extrasystole), negative T-Zacken

4. EKG Frequenzsenkung (Bradykardie)

5. EKG Angedeutet negative T's (Koronarinsuffizienz)

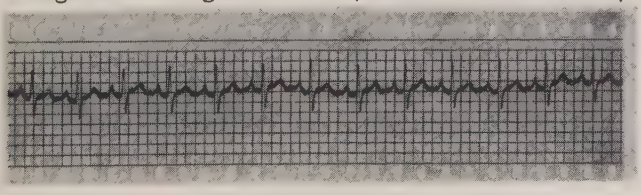

1. EKG (Normalkurve)

noch Tier 24)

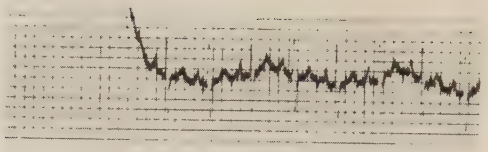

2. EKG (Suprareningabe)

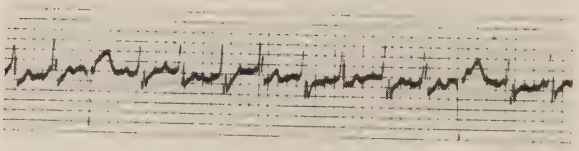

3. EKG (nach Suprareningabe)

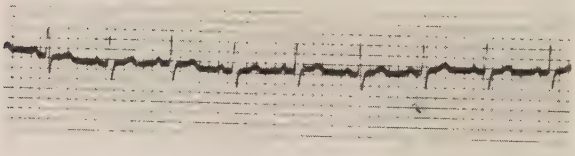

4. EKG

5. EKG

Versuchsanordnung I

Tier	Formol-menge	Zeitpunkt Injekt.	Zeitpunkt Tod	Über-lebens-dauer	SEB	L.Ö./L.B.	MSB
1	1 ml	1o:31	11:24	52'	++	(+)	-
2	2 ml	11:o1	11:o2	1'	+++	+	-
3	2 ml	1o:24	1o:37	13'	+	-	-
4	2 ml	1o:4o	1o:52	12'	-	(+)	-
5	2 ml	15:2o	15:3o	1o'	+++	++ (L.B.)	-
6	2 ml	1o:o1	1o:03	12'	+++	++ (L.B.)	-

	Evipan-bais	Formol-menge	Letale Dosis Evipan	Gesamt-Dosis Evipan			
7	1 ml	2 ml	3.7 ml	4,7 ml	-	-	-

Überlebensdauer (=Versuchs-dauer) 15:38 bis 15:52 = 14'

	Urethan-dosis	Formol-menge	Zeitpunkt Injekt.	Zeitpunkt Tod			
8	9.6 ml	2 ml	16:44	nach mehreren Stunden	-	++ (L.B.)	Perfo-ration

	Formol	Urethan	Megaphen	Evipan					
	sämtlich in ml								
9	2	15.6	4.5	3.1	16:28	-	-	+ (L.B.)	-
1o	2	8.8	3	-	18:13	11:15[1)]	+	++	-
11	2	1o.4	3	Äther	17:15	-	-	Infarkt	-
12	1.5	7.6	1.5	-	16:o1	19:3o	+	+	-
13	2	11.2	4	2.6	14:5o	-	-	+ (Pleura)	-
14	2	1o.4	2	-	13:19	o4:o5[1)]	(+)	+	

1) Die in der Spalte 'Zeitpunkt des Todes' angegebenen Zeiten beziehen sich bei den Tieren 1o und 14 auf den jeweils nächstfolgenden Tag.

Versuchsanordnung IV

Tier	Doryl-menge	Zeitpunkt der Dorylgabe	Zeitpunkt des Todes	Über-lebens-zeit	SEB	L.B.	MSB
17	2 ml	17:15	17:21	6'	+++	(+)	-
18	2 ml	17:o5	17:17	12'	-	Emphysem	-
19	2 ml	14:52	15:o1	9'	++	Emphysem	-
2o	2 ml	16:55	17:o1	6'	+++	Ödem	-

Versuchsanordnung V

Tier	Supra renin	Zeitpunkt der Injek-tion	Zeitpunkt des Todes	Über-lebens-zeit	SEB	L.B.	MSB
21	o.5 ml	1o:33	1o:37	4'	+++	++	-
22	1 ml	o9:34	o9:41 (Tod durch 2 ml Evipan)	7'	++	++	-
23	1.5 ml	1o:54	11:o7 (Tod durch Äther)	13'	+	Hyper-ämie	-
24	2.o ml	14:53	15:1o (Tod durch 4 ml Evipan)	17'	++	++	-

ERÖRTERUNG DER ERGEBNISSE VON VERSUCHSANORDNUNG V

Die Tiere dieser Versuchsanordnung zeigen gewissermaßen die Komplementär-Reaktionen zu denen der mit Doryl behandelten Tiere; regelmäßig werden Mydriasis und Tachypnoe beobachtet. Andere Symptome fehlen weitgehend; einmal hat ein Tier mit der Zunge dem menschlichen Lecken entsprechende Bewegungen gemacht, ein anderes hat Krämpfe und Opisthotonus gezeigt. Für das Lippenbelecken mag das Gefühl des 'trockenen Mundes' anzuschuldigen sein. Von den vier Tieren ist lediglich eines eingegangen, während die übrigen drei durch Evipan getötet werden mußten. Auch höhere Dosen Suprarenin wurden vertragen: Tier 21 o.5 ml, Tier 22 1 ml, Tier 23 1.5 ml und Tier 24 schließlich 2 ml Suprarenin).

Alle vier Tiere zeigten subendokardiale Blutungen, Tier 21 sehr ausgeprägt und beide Ventrikel betreffend, Tier 22 sogar auf Mitral- und Trikuspidalklappe, Tier 23 ebenfalls auf Mitralklappe und auf dem rechten Septum unter der Trikuspidalklappe, Tier 24 nur auf dem apikalen Teil des linken Septums. Die Lungen bieten allgemein-hyperämische, subpleural-hämorrhagische und partiell-atelektatische Zustandsbilder; im ersten Fall auch ödematöse Veränderungen.

Die elektrokardiographischen Veränderungen sind sehr vielgestaltig: 2:1-Blocks, schenkelblockartige Kurven, ventrikuläre Extrasystolen neben muldenförmigen Senkungen von ST und negativen T's. Vor allem wird eine Störung der Erregungsausbreitung in den Ventrikeln im Sinne einer Verbreiterung der Kammerkomplexe beobachtet. Die 2:1-Blockierung bei Tier 21 geht einher mit eindrucksvollen subendokardialen Blutungen. Die Veränderungen treten auch hier mit der Injektion auf und bilden sich mit zunehmender Erholung der überlebenden Tiere wieder zurück.

An dieser Stelle seien die ausführlichen pathologisch-histologischen Befunde an den vier Tieren wiedergegeben, die innerhalb ihrer Versuchsanordnung die am schärfsten ausgeprägten typischen Veränderungen zeigten.

Tier 1 (Peritonealschock durch Formalininjektion)

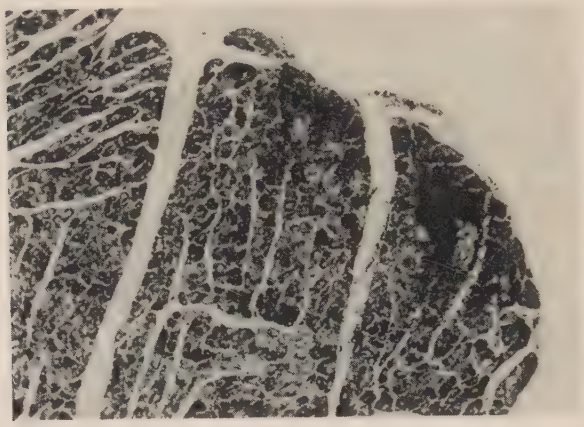

Abb. 8. Tier 1. Querschnitt durch die dem linken Ventrikel zugekehrte Septumfläche. GOLDNER-Färbung. Vergr. 1:1o8

HERZ: Einige Erythrozyten liegen unmittelbar unter dem Endokard. Vereinzelt haben die Erythrozyten sich zu größeren Blutansammlungen zwischen den oberflächlichen Muskelfasern massiert und dabei die Fasern selbst deutlich verdrängt. (=subendokardiale Blutungen). Aber auch überall im Muskelinnern sind vereinzelte Erythrozyten zu erkennen (= intramuskuläre Blutungen). Die Gefäße sind prall gefüllt mit Erythrozyten (= Hyperämie). Im Bereich der Blutungen und in allen Abschnitten des Herzmuskels zeigen die Fasern ausgebildete vakuolige Degeneration und Fibrillolyse. Die Kerne sind dabei manchmal von den Vakuolen zur Seite gedrängt und erscheinen platt (= vakuolige Degeneration).

Tier 2o (Schock nach intravenöser Injektion eines Parasympathikomimetikums)

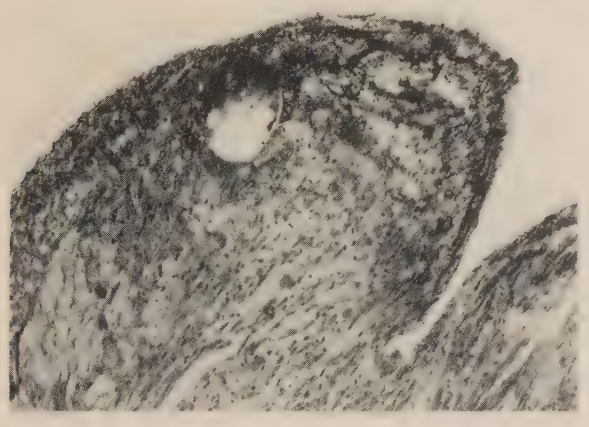

Abb. 9. Tier 2o. Querschnitt durch die dem linken Ventrikel zugekehrten Septumfläche. Färbung nach GOLDNER. Vergrößerung 1 : 131.

HERZ (gefärbt nach GOLDNER): Unter dem Endokard massenhaft Erythrozyten (= subendokardiale Blutungen). Die Erythrozytenansammlungen erstrecken sich bis in die tieferen Muskelschichten (= intramuskuläre Blutungen). Die Muskelfasern zeigen das Bild der vakuoligen Degeneration. Alle Gefäße sind prall mit Erythrozyten gefüllt (=Hyperämie). Aus einem Gefäß in Endokardnähe fließen durch eine Öffnung des Endothels Erythrozyten und sammeln sich zu einem Haufen unmittelbar unter dem Endokard an.

LUNGE (im HE-Schnitt): Stellenweise verschwinden die sonst unveränderten Alveolarsepten, sodaß die Alveolen zu großen Hohlräumen zusammenfließen, wohinein die Septenreste ragen.(= akutes Emphysem). Subpleural erscheint das Lungenparenchym verdichtet; die Alveolen enthalten weniger Luft oder kollabieren ganz (subpleurale Atelektasen).

Tier 21 (Schock nach intravenöser Injektion eines Sympathikomimetikums)

Abb. 1o. Tier 21. Querschnitt durch die dem linken Ventrikel zugekehrte Septumfläche. GOLDNER-Färbung. Vergrößerung 1:29

Hyperämie und Blutungen in den tiefen Schichten des Herzmuskels

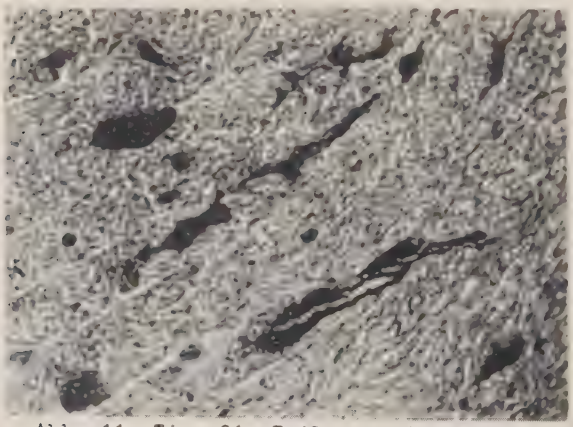

Abb. 11. Tier 21. Teilvergrößerung von Abb. 1o im Bereich der intramuskulären Blutungen. Färbung nach GOLDNER.

noch Tier 21 (Schock durch i.-v. Injektion eines Sympathikomimetikums)

HERZ (gefärbt nach GOLDNER): Überall im Herzmuskel schieben sich zwischen die Muskelfasern mehr oder weniger große Mengen von Erythrozyten (= Blutungen). Die zahlreichen Gefäße, besonders die endokardnahen unter ihnen, sind mit Erythrozyten strotzend gefüllt. Zwischen den Muskelfasern finden sich stellenweise homogene grünliche Massen, zuweilen mit einigen Erythrozyten vermischt (= Ödem). Im Bereich der Blutungen unter dem Endokard, aber auch in den tiefen Schichten des Herzmuskels perinukleäre Hohlräume im Sarkolemm (= vakuolige Degeneration) und teilweise Fibrillolyse.

(im HE-Schnitt): Kerne der Muskelfasern hie und da bohnenförmig durch die Vakuolen eingedellt, andere zur Seite plattgedrückt. An einigen Stellen sind die Muskelfasern nekrotisch zerfallen; an diesen Stellen sind Riesenzellen vorhanden (= Nekrose mit sekundärer Riesenzellbildung). Die großen Gefäße sind krampfartig verdickt, ihr Lumen verengt.

LUNGE (im HE-Schnitt): Nur mehr einzelne Alveolen lufthaltig; die meisten gefüllt mit homogenen eosinophilen Massen und Erythrozyten (= Ödem und Blutungen). Das übrige Lungengewebe erscheint verdichtet mit reichlich Granulationsgewebe von grossem Zellreichtum.(=chronisch-pneumonische Herde). Die größeren Gefäße sind krampfartig verdickt; in ihrem hochgradig verengten Lumen keine Erythrozyten.

MAGEN (im HE-Schnitt): Die Gefäße der Submukosa und Mukosa gefüllt mit Erythrozyten.(=Hyperämie). An

<u>Tier 22</u> der gleichen Versuchsanordnung lassen sich die hier mehrfach beobachteten, gewissermaßen 'intravelaren'

Blutungen besonders sinnfällig demonstrieren:

HERZ (KLAPPENANSATZ) in HE-Färbung - Häufung von Erythrozyten im lockeren Klappengewebe des Segelansatzes an den Herzmuskel (= 'intravelare' Blutung). Im benachbarten Muskelgewebe gefüllte Gefäße und Blutungen. Schwellung des subendokardialen Gewebes (=Ödem).

(Schock durch i.-v. Injektion eines Sympathikomimetikums)

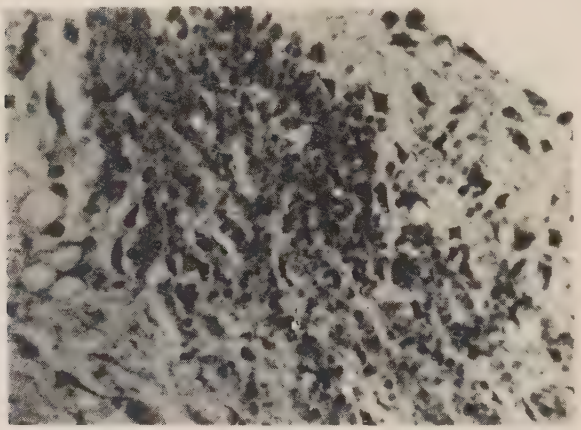

Abb. 12. Tier 22. Querschnitt durch das Klappengewebe mit Erythrozytenhaufen. HE-Färbung. Vergrößerung 1 : 5oo

AUSWERTUNG DER BEFUNDE

Die verschiedenen Versuchsbedingungen und die daraus resultierenden, wechselreichen Erscheinungsbilder machen eine getrennte Besprechung der Befunde jeder Versuchsreihe notwendig.

I a - Durch die stark konzentrierte Formaldehydlösung im Bauchraum (2 ml 36%igen Formalins) wird eine akute, abakterielle Peritonitis hervorgerufen, damit ein akuter Schock ausgelöst, der in den Zustand des Kollapses überleitet und dadurch erst zur tödlichen Komplikation wird. Es ist hier klar, daß es sich um einen reflektorischen Kollapszustand handelt, der auch bei stumpfen Gewalteinwirkungen auf die Baucheingeweide (GOLTZ'scher Klopfversuch!) auftreten kann. Er wird darum auch traumatischer Schockzustand genannt. Es ist denkbar, daß die erheblichen Schmerzen unter der Formalineinwirkung die hierbei beteiligten Reflexvorgänge ausgelöst haben. Mit DUESBERG und SCHRÖDER wollen wir diesen Kollapszustand in die Kategorie 'Entspannungskollaps' einreihen, welch letzterer von einer verstärkten parasympathischen Innervation beherrscht wird, sodaß eine aktive Entspannung der Gefäße eintritt.

DUESBERG und SCHRÖDER haben auf Grund der speziellen Gefäßreaktionen im Kollapszustand drei Kollapstypen voneinander abgegrenzt: Spannungskollaps, Entspannungskollaps und paralytischer Kollaps.

Dem Kollaps liegt bekanntlich ein Versagen des Kreislaufs zugrunde, das zurückgeht auf eine beträchtliche Herabsetzung der zirkulierenden Blutmenge, die in diesem Fall durch ein Versacken des Blutes im Splanchnikus-Gebiet erklärt werden muß (hämodynamische Schockform), denn eine Bluteindickung durch Verschiebung größerer Plasmamengen aus dem Gefäßsystem in die Gewebe (protoplasmatische Form des Schocks) ist hier nicht vorstellbar. Dafür ist die

Zeit zu kurz (die Versuchstiere sterben innernalb 1o bis 13 Minuten nach der Formalininjektion); dagegen sprechen auch die Resultate der nächsten Versuchsanordnung (I b), worin die Hälfte aller Tiere den Formalinschock überlebt. Es wäre also zu überlegen, ob der Kollaps bei der abakteriellen Peritonitis nicht etwa neurogen verursacht sein könnte, woran auch CRILE nach seinen Experimenten mit dem GOLTZ'schen Klopfversuch an Hunden gedacht hat. Der Kollaps bei der Peritonitis ist nach der üblichen Meinung toxisch bedingt.
Unter dem Gesichtspunkt des Kollapses sind jetzt die einzelnen Reaktionen der Versuchstiere leicht zu erklären. Die generalisierten tonisch-klonischen Krämpfe gehören zu den Rinden-Reiz-Symptomen, die als Folge von Gehirn-Durchblutungsstörungen vorstellbar wären. Auch die erschwerte Atmung muß in Zusammenhang stehen mit einer Reizung des Atemzentrums in der Medulla oblongata durch Anstieg des CO_2-Partialdruckes. Die Myosis ist zurückzuführen auf die Parasympathikotonie, ebenso der gelegentlich beobachtete Speichel- und Tränenfluß, sowie Urin- und Faeces-Abgang. Der Opisthotonus deutet auf eine zentrale Reizung. Das Gähnen ist möglicherweise ein Vorbote des Schocks.

Der Tod erfolgt letzten Endes durch Herz- oder Atmungsstillstand. Aus dem zumeist beobachteten Weiterschlagen des Herzens nach dem klinischen Tod, d.i. Atmungsstillstand, kann ein primärer Herztod mit Sicherheit ausgeschlossen werden. Nach LEPESCHKIN läßt sich das Elektrokardiogramm bei extrakardialen Todesursachen u.U. noch nach 3o bis 4o Minuten nach dem klinischen Tod registrieren, während bei kardialen Todesursachen der kardiale Tod mit dem klinischen zeitlich zusammenfällt
Die Untersuchungen der makroskopischen Befunde im Herzen erhärten die Vermutung, daß akute und fatale Schocks zur Bildung von subendokardialen Blutungen führen, wie es SHEEHAN als erster formulierte; und daß die subendokardialen Blutungen geradezu als anatomisches Substrat der fata-

len Schocks aufgefaßt werden dürfen. Auch MEESSEN hat bereits bewiesen, daß ein Kollaps eine morphologisch faßbare Schädigung des Herzens verursachen kann im Sinne mehr oder weniger ausgedehnter Herzmuskelnekrosen und Gefäßwandverquellungen mit sekundärer Granulombildung. Sehr eindrucksvoll ist dabei die Tatsache, daß bei seinen Experimenten das im Kollaps zugrunde gegangene Tier mit subendokardialen Blutungen am Septum und Papillarmuskeln einen partiellen AV-Block im EKG gezeigt hatte. Jedenfalls steht fest, daß subendokardiale Blutungen künstlich hervorgerufen werden können durch Auslösung eines massiven Peritonealschocks.
Das Tier mit der einen, kaum stecknadelkopfgroßen Blutung kann vielleicht als ein Beispiel dafür gewertet werden, daß die subendokardialen Blutungen von individuellen Bedingungen, wie verschiedener Zartheit der Gewebsstruktur, abhängig sind (GERINGER). Bezüglich der Lokalisation und des Aussehens der subendokardialen Blutungen können hier die bereits von zahlreichen Autoren aufgewiesenen Prädilektionsstellen am li. Kammerseptum, an den Papillarmuskeln und an den Ventrikelwänden, bzw. ihre Streifen- oder Punktform bestätigt werden. Lungenödem und Lungenblutung als Begleitsymptome von subendokardialen Blutungen weisen wieder auf den allen gemeinsamen Ursprung in einer außerordentlich starken, reflektorischen Reizung des vegetativen Nervensystems hin, bei welcher eine Parasympathikotonie das Bild beherrscht. Die Lungenatelektasen stehen möglicherweise in einem Zusammenhang mit den beobachteten schweren Atemstörungen. Das Ergebnis der Magenuntersuchungen ist nicht eindeutig; Rötung der Magenschleimhaut im Bereich von Fundus und Kardia als Anfangsstadium von Magenschleimhautblutungen liegt im Bereich von Wahrscheinlichkeit; jedenfalls spricht die Lokalisation der konstant zu findenden Rötungen nachdrücklich dafür. Die elektrokardiographischen Veränderungen sind nicht eindrucksvoll und wohl nur mit äußerster Vorsicht zu interpretieren. Die Bradykardien bei Tier 1 und Tier 5 als Folge der Vagus-

Affliktion durch die intraperitoneale Formalineinfuhr liegen wohl auf der Hand. Auch die häufig beobachteten Myogramme sind kaum anders entstanden zu denken als durch Aktionsströme der zwischen den ableitenden Elektroden liegenden, quergestreiften Muskulatur. Anders die relativ auffälligen Leitungsstörungen im Sinne eines Schenkelblocks (Tier 5 und Tier 6), für die noch am ehesten ein Zusammenhang mit den subendokardialen Blutungen angenommen werden darf. Diese - besser wohl 'schenkelblockartige Kurven' zu nennenden - Schenkelblöcke sind sämtlich erst nach Atmungsstillstand aufgetreten; in der Agonie entsteht nun eine hochgradige Koronarinsuffizienz als eine der Folgen des bei Versagen der Herzkraft eintretenden Blutdruckabfalls. Diese Koronarinsuffizienz möchte schon für die Ursache der schenkelblockartigen Kurven ausreichend erscheinen; doch ist ebenso leicht eine Erregungsausbreitungs-Störung als Ursache vorstellbar, sofern die subendokardialen Blutungen massiv genug sind oder - bei selbst geringfügigsten Ausdehnungen - zufällig Teile des Leitungssystems beeinträchtigen. Der rechtsseitige Schenkelblock von Tier 5 wäre dann zurückzuführen auf die subendokardialen Blutungen am rechten Septum. Auch sei daran erinnert, daß es gerade die Tiere 5 und 6 waren, also die Tiere mit den eindrucksvollsten subendokardialen Blutungen, die diese 'schenkelblockartigen Kurven' im EKG gezeigt hatten. Ferner sind bei diesen beiden Tieren auch Zeichen einer Herzmuskelschädigung zu erkennen, die durch die subendokardialen Blutungen verursacht sein könnten. An dieser Stelle sei auf die Experimente von KÜLBS und STRAUSS hingewiesen, bei denen sich nach einer commotio cordis Blutungen im Herzmuskel fanden. Dabei verdrängten die Erythrozyten der Blutextravasate die Muskelfasern und zerstörten sie teilweise: elektrokardiographisch waren Rhythmus- und Überleitungsstörungen aller Art registriert worden!

I b - In dieser Versuchsanordnung konnte eindeutig gezeigt werden, daß durch Dämpfung bzw. Blockade des vegetativen Nervensystems in Form einer Narkose mit Urethan als Narcoticum, verstärkt durch das Antihistaminicum 'Megaphen' (BAYER, Leverkusen), die Versuchstiere zum Überleben des akuten, tödlichen Schocks;befähigt werden können. 'Tödlicher Schock' will hier heißen, daß ein Reiz solcher Massivität wie die Injektion 36%igen Formalins unter anderen Umständen, d.h. ohne Narkose, immer und notwendigerweise zum Tode führen muß. Daß aber auch m i t Narkose nicht alle Tiere den Schock zu überleben vermochten, kann seine Ursache nur in einer ungenügenden Tiefe der Narkose haben: die betroffenen Tiere zeigten bezeichnenderweise Schmerzsymptome noch unter der Injektion! Dieser peritonitische Schock kann übrigens schwerlich durch ein Gewebstoxin verursacht sein; in ihrem Gefolge müßte eine Bluteindickung stehen und damit der unvermeidliche Schocktod.
Das Gesamtbild entspricht dem eines Schocks: Somnolenz, Benommenheit, Myosis, glasige Augen, Hypotonie und -thermie als Resultanten von Narkosekollaps plus Entspannungskollaps (letzter provoziert von dem Peritonealschock, s. Versuchsanordnung Ia). Die 'glasigen Augen' sind an sich kein Schocksymptom und wahrscheinlich nur sekundär dem primären Fehlen des Lidschlages (vgl. Leichenaugen!). Der fast stets zu beobachtende Stridor wird mit gesteigerter Sekretion der oberen Luftwege zusammenhängen.
Zur Frage der Medikation: das Coramin als zentrales Reizmittel dient zur Bekämpfung der hämodynamischen Schockkomponente, der Traubenzucker als virtuell hypertonische Lösung dient zur Verhinderung des Plasma-Austritts in die Gewebe. Wärme und Ruhe sind die wichtigsten unspezifischen Anti-Schock-Mittel. Strophantin und Kombetin dienen der Herzverstärkung. Als gesichertes Ergebnis dieser Versuchsanordnung kann festgehalten werden, dass - richtige Dosierung vorausgesetzt - Urethan und Megaphen einen sonst unbedingt tödlich verlaufenden Schock hintanzuhalten vermö-

gen, das Versuchstier also überleben zu lassen.
Auch Lungen- und Magenbefunde können gewertet werden als Zeichen nervaler Genese, wie schon mit der Verneinung eines Gewebstoxins als Ursache des peritonealen Schocks implizit behauptet. Auch die Magenperforationen müssen als nerval bedingt angesehen werden, insofern als eine nerval gesetzte Vorschädigung als Schrittmacher der gewissermaßen 'physiologischen' sauren Erweichung fungiert.

Elektrokardiographisch lassen sich die Zeichen eines Vagusreizes, wie die Bradykardie in den Tieren 7 und 8, die hohen T-Zacken in Tier 1o und die Doppelgipflichkeit in Tier 14, ganz eindeutig erheben. Im grossen und ganzen sind alle elektrokardiographischen Veränderungen charakteristisch für eine Koronarinsuffizienz, hier repräsentiert durch konkave ST- Senkung und negative T's. Die Koronarinsuffizienz muß hier wohl gedeutet werden als Kollapsfolge. Die Bilder, die MEESSEN bei seinen Kollapsversuchen an Kaninchen im EKG gesehen hatte und auf eine Koronarinsuffizienz zurückführt, ähneln weitgehend den bei dieser Versuchsanordnung beobachteten.

Die Tiere 9 und 11 zeigen Typenwendung im Sinne einer negativen P-, tiefen S- und negativen T-Zacke. Diese Typenwendung mag durch Querlage des Herzens bedingt sein, da die betreffenden EKG-Aufnahmen nicht mehr in Bauch-, sondern in Seitenlage des Versuchstieres gemacht worden waren.

Zur Verwendung letaler Dosen von Evipan zur schließlichen Tötung der Tiere haben wir uns umso leichter entschließen können, als ONG-OEI in seinen Experimenten bereits demonstriert hat, daß auch letale Dosen Evipan nicht zu subendokardialen Blutungen führen.

Die Urethan-Nekrosen nehmen bei der Natur dieses starken Zellgiftes, dessen man sich bekanntlich in der Therapie der Leukämie bedient, nicht wunder. Der Wirkungsmechanismus des Phenthiazin-Derivates Megaphen (BAYER, Leverkusen)

ist im Laufe der letzten Jahre allgemein bekannt geworden. Es kann deshalb der Hinweis darauf genügen, daß ein Organismus nach GUEDEL umso leichter narkotisierbar ist, je niedriger sein - durch die Phenthiazin-Derivate leicht zu reduzierender - allgemeiner Stoffwechsel und damit seine Körpertemperatur ist ('hibernation artificielle').

II - Die mechanische Reizung des Bauchfells mittels einer Stahlkugel und eines Elektromagneten hat sich, so bestechend elegant ihre Methode erscheint, als nicht kräftig genug erwiesen subendokardiale Blutungen hervorzurufen. Das Versuchstier zeigte auch unter dem Versuche keinerlei Schmerzsymptome.

III - Die mechanische Bauchfellreizung durch Schaben des Bauchfells mit einer chirurgischen Pinzette und Zerren der Bauchfellduplikaturen des Bauchfells (d.h. Zerren am Mesenterium) durch Zug an den Darmschlingen hat uns bei unserem Bestreben, künstlich subendokardiale Blutungen hervorzurufen, nicht durchaus befriedigt. Es zeigten sich wohl Veränderungen gegenüber der Probekurve; sie waren zu geringfügig, um diagnostischen Wert zu haben: fragliche Ersatzschläge und mechanisch-bedingte extrasystolenartige Kurven. Eine gleichzeitig zu beobachtende Bradykardie deutet auf eine Vagusreizung durch Berühren des Peritoneums.

IV - Die Tiere dieser Versuchsanordnung erhielten 2 ml Doryl in die Blutbahn (1 ml gleich o.ooo 25). Die für menschliche Bedürfnisse übliche Dosis (bei subkutaner Verabreichung) beträgt o.ooo 25 g. Somit entspräche die hier verwendete Dosis bereits dem Zweifachen der human-therapeutisch verwandten. Hinzu kommt die intravenöse Zufuhr. Bei zusätzlicher Erwägung der Größenverhältnisse Mensch: Kaninchen kann die verabreichte Dosis nur als stark toxisch betrachtet werden. Dieses (chemisch gesehen) Car-

baminoyl-Chlorid ist ein typisches Parasympathikomimetikum. Die Versuchstiere sind ohne Ausnahme alle binnen fünf bis zehn Minuten eingegangen. Bei dem hier erzeugten Kollaps dürfte es sich nach DUESBERG und SCHRÖDER nur um einen 'Entspannungskollaps' handeln. Der größte Teil des Blutes ist demnach im Splanchnikus versackt. Folgerichtig sind hier die Reaktionen der einzelnen Tiere sehr ähnlich denen der Versuchsanordnung I a (Krämpfe, Opisthotonus, Myosis, Tränenfluß und Ptyalismus). Sie können auch in Analogie dazu erklärt werden. Hierbei macht nur der milchig-weiße Tränenfluß eine Ausnahme, der sich wohl herleitet von einer bei Kaninchen sehr häufig zu findenden Dakryocystitis purulenta oder Dakryoadenitis.

Die makroskopischen Befunde stimmen gleichfalls mit denen bei Versuchsanordnung I a überein: charakteristische, subendokardiale Blutungen an den typischen Stellen im Herzen, Lungenödem in einem Fall, Lungenemphysem in drei Fällen und überall die typische Rötung der Magenschleimhaut im Bereich von Fundus und Kardia. Die von FASSBENDER und anderen Autoren vertretene Meinung, nach der außerordentlich starke Vaguserregungen zu subendokardialen Blutungen führen können, findet also abermals Bestätigung. Beiläufig sei hingewiesen auf die Möglichkeit einer Vaguslähmung; die im folgenden Abschnitt näher darzustellenden elektrokardiographischen Befunde sprechen ganz offenbar für eine Vagusreizung.
Als Zeichen einer Vagusreizung durch Doryl-Einfuhr figurieren: Bradykardien (in den Tieren 17, 18, 19 und 2o), Höhenabnahme von P- und T-Zacken, bzw. Negativität der T-Zacken (in den Tieren 17 und 19). Nach WEBER hemmt der Vagus die Bildung des hypothetischen Erregungsblockes, was in der herabgesetzten Sinusfrequenz zum Ausdruck kommt. Der 2:1-Block ist in dieser Versuchsanordnung ein konstanter Befund. Unentschieden bleibt die Frage, ob der partielle Block Folge der Vagusreizung oder Folge der

subendokardialen Blutungen ist. Auch bei Tier 18 wird ein 2:1-Block beobachtet; das Tier zeigt indessen keine subendokardialen Blutungen. Hier müßte also eine starke Vagusreizung Ursache des partiellen Blocks gewesen sein. Andererseits führt nach HERING eine Vagusreizung nicht immer zum Kammersystolenausfall. Ausschlaggebend ist der Befund des totalen Blocks in Tier 19: hier wäre in der Tat zu überlegen, ob er überhaupt o h n e die subendokardialen Blutungen als Ursache hat zustande kommen können. Eine Dissoziation als reine Folge einer Vagusreizung ist nämlich - wiederum nach HERING - niemals erwiesen worden; sie soll vielmehr die Folge einer Läsion des Übergangsbündels sein.

V - In der Humanmedizin soll man bei der Verabreichung von Adrenalin, subkutan injiziert, grundsätzlich auf Dosen con o.2 bis o.3 ml der Handelslösung 1:1,ooo sich beschränken. Die Versuchstiere dieser Versuchsanordnung bekameno.5 bis 2 ml Suprarenin der Handelslösung 1:1,ooo i n t r a v e n ö s zugeführt. Diese Dosis ist angesichts der Kleinheit des Versuchstieres ohne Zweifel als toxisch zu bewerten. Überraschenderweise sind aber drei der vier Tiere nicht eingegangen. Wahrscheinlich vermögen die Kaninchen das Adrenalin rascher abzubauen und somit unschädlich zu machen. Doch sind die Symptome der Sympathikusreizung deutlich wahrzunehmen: Mydriasis, Tachypnoe, 'trockener Mund' (im Belecken der Lippen!) u.a.. Analog der bisher durchgehend angewandten Unterscheidung der drei Kollapsarten, muß hier von einem Spannungskollaps gesprochen werden. Bei ihm besteht eine verstärkte Sympathikusinnervation, mithin eine Abdrosselung der peripheren Gefäße durch Erhöhung der Gefäßwiderstände. Das Blut sammelt sich dann in den Organen höchster vitaler Bedeutung an, die sämtlich unmittelbar an die Aorta angeschlossen sind (Zentralisation des Kreislaufs). Aus der Zunahme dieser Durchströmung und aus der Steigerung

des Aortendruckes hat ROTHBERGER die Entstehung von subendokardialen Blutungen zu erklären unternommen. Die Physiologie aber lehrt, daß intakte Gefäße auch nicht durch die höchsten experimentell erzeugbaren Blutdrucke zum Bersten gebracht werden können. Jedenfalls hat sich gezeigt, daß subendokardiale Blutungen auch durch toxische Dosen Adrenalin hervorgerufen werden können. Wenn man nun Blutungen auch auf den nicht als typische Lokalisationen bekannten Segeln der Mitral- und Trikuspidalklappen findet, so erscheint damit zunächst ein gänzlich neuer Typ von Blutungen gegeben; man könnte sie ohne Gewalttat folgendermaßen erklären: eine Überbeanspruchung des Herzens führt zu einer vermehrt mechanischen Belastung der Klappen. Wie die mikroskopische Untersuchung nun lehrt, sitzen diese Blutungen nur in Nähe des Klappenansatzes, wo ihnen überhaupt nur Gefäße, aus denen sie treten können, zur Verfügung stehen: die Klappen selbst sind bekanntlich gefäßlos.

An Lungen und Mägen lassen sich die gleichen unspezifischen Befunde erheben, wie bei den anderen Tieren auch. Die Erhöhung bzw. Vergrößerung von P- und T-Zacken bei Tier 21, die erhöhten T-Zacken bei T 22 und die verkleinerten R-Zacken bei Tier 23 sind zweifelsfrei auf einen Sympathikusreiz zurückzuführen. Die Bradykardie in Tier 24 mit Erhöhung der T-Zacke muß wohl infolge der Blutdruckerhöhung von den Pressorezeptoren ausgelöst worden sein, wobei das hohe T Ausdruck einer reflektorischen Vaguswirkung auf die Kammer wäre. Die ST-Senkung und negative T-Zacken (in den Tieren 22, 23 und 24) müssen hier zurückgeführt werden auf eine relative Koronarinsuffizienz. Die durch den Sympathikus zur Mehrarbeit angetriebene Kontraktion des Herzmuskels im Verein mit einem unökonomischen Sauerstoffverbrauch bewirkt bald eine Ermüdung, d.h. eine relative Koronarinsuffizienz des Herzmuskels. Überraschenderweise sind hier Störungen im Erregungsablauf (Tier 21) zu beobachten, wenn diese auch

nur funktioneller Art sind, d.h. mit fortschreitender Rekonvaleszenz wieder zur Norm sich zurückbilden. Der 2:1-Block in Tier 21, das dem durch das Adrenalin verursachten Schock erlag und massiv ausgebildete subendokardiale Blutungen aufwies, kann als Zeichen dafür gewertet werden, daß massive subendokardiale Blutungen zu einem partiellen A-V-Block führen können. Adrenalin soll die Erregungsleitung selbst nicht zu stören vermögen, eine Tatsache, die viele Autoren damit zu erklären versuchen, daß das Leitungssystem im Gegensatz zur Arbeitsmuskulatur keine mechanische Arbeit zu leisten braucht und mithin auch nicht auf vermehrten Antrieb mit Mehrarbeit reagieren könne.

In dem folgenden soll versucht werden, die Ergebnisse aller angestellten pathologisch-histologischen Untersuchungen zusammenzufassen:

Die Blutungen sind tatsächlich am weitaus häufigsten lokalisiert in dem lockeren, subendokardialen Gewebe und zwischen den oberflächlichen Muskelfasern; aber auch in den tieferen Schichten des Herzmuskels werden regelmäßig rote Blutkörperchen angetroffen. Gleichwohl ist die BOLTZ'sche Bezeichnung "Myokardblutungen" irreführend, als der Hauptanteil der Extravasate dem Endokard unmittelbar unterliegt. Anderenfalls wäre es auch unmöglich, mit unbewaffnetem Auge in der Aufsicht auf das eröffnete Herz den Befund 'subendokardiale Blutungen' oder 'Blutungen' schlechthin zu stellen. Im Sprachgebrauch des Pathologen wird der Begriff 'subendokardiale Blutungen' großzügig genug gehandhabt, darunter auch die fast immer nur geringfügigen intramuskulären Blutungen zu fassen (sofern nicht entsprechend eingeschränkt). Ob die Blutungen sich auf das Bereich des Leitungssystems beschränken, ist hier schwer zu entscheiden. Neben den subendokardialen Blutungen sind mit einer fast gesetzmässigen Konstanz vakuolige Degenerationen beo-

bachtet worden, die besonders gut unter dem Endokard sich feststellen lassen. Bekanntlich geht diese vakuolige Degeneration auf eine Hypoxydose zurück, m.a.W. auf eine Beeinträchtigung der Oxydationsfähigkeit des Herzmuskels. Ein Zusammenhang mit den subendokardialen Blutungen ist kaum Vorzustellen. Sie muss hier wohl als ein Zufalls-, oder besser: unvermeidlicher Nebenbefund auf Grund der Versuchsbedingungen gewertet werden. Sehr häufig findet man ferner Ödeme im Herzmuskel und, überraschenderweise, krampfartig verdickte Gefäßwände. Ob diese vielleicht im Mechanismus der Blutungsentstehung eine Rolle spielen?

Auch an Hand der vorliegenden Untersuchungen lässt es sich nicht entscheiden, ob die subendokardialen Blutungen per rhexin oder per diapedesin entstehen. Wenn man am Kollaps als ihrer Ursache festhält und somit eine Koronarinsuffizienz als gegeben akzeptiert, dann können die Blutungen sehr wohl zurückgehen auf eine Gefäßwandschädigung durch Sauerstoffmangel. Damit wären die Blutungen als Diapedesisblutungen bestimmt. Der bloße Hypoxie reicht zur Ursache nicht hin. Der Umstand, dass ein Mensch in voller Gesundheit nur fünf Minuten nach Erleiden eines schweren Schädeltraumes sterben kann, und dass dabei autoptisch bereits massive SEB nachgewiesen werden können spricht dagegen.

Die Lungenbefunde sind eindeutig positiv: Ödeme und Blutungen lassen sich regelmäßig feststellen. Sie müssen beide wohl als neurotische Lungenveränderungen gewertet werden und sind ursächlich bedingt durch Vagus- bzw. Sympathikusreizung. Die histologischen Untersuchungen der Magenschleimhaut sind überall unergiebig. Unter der Voraussetzung, dass Hyperämie gleichsam das Vor-Stadium einer Magenschleimhautblutung bildet, kann als Resultat der Vermutung einige Wahrscheinlichkeit zugesprochen werden, nach welcher die Magenschleimhautblutungen den Charakter eines chronisch verlaufenden Prozesses tragen und zu ihrer vollen Entwicklung eine gewisse Mindestzeit gefordert ist.

Zusammenfassung

1. Durch Injektion einer hoch konzentrierten Formalinlösung in den Bauchraum gesunder Kaninchen läßt sich auf dem Wege einer akuten Peritonitis ein fataler Schock auslösen, der in der Regel unterschiedlich stark ausgeprägte subendokardiale Blutungen als Sektionsbefund erheben läßt.

2. Diese Formalininjektion führt nicht immer zum Tode und zur Entstehung von subendokardialen Blutungen, wofern die Tiere vorgängig in eine durch Megaphen verstärkte Urethan-Narkose versenkt werden.

3. Durch intravenöse Verabreichung von toxischen Dosen Doryl an Kaninchen lassen sich gleichfalls fataler Schock und subendokardiale Blutungen hervorrufen.

4. Durch intravenöse Verabreichung von toxischen Dosen Suprarenin an Kaninchen lassen sich subendokardiale Blutungen hervorrufen. Dabei kommen die Tiere in der Regel nicht ad.finem.

5. Die subendokardialen Blutungen sind vorzugsweise lokalisiert im linken Ventrikel und zwar meist am Septum interventrikulare, dann an den Papillarmuskeln und an den Wänden des linken Ventrikels.

6. Die Blutungen liegen in ihrem überwiegenden Anteil nach unmittelbar unter dem Endokard und zwischen den oberflächlichen Muskelfasern, dann auch in den tieferen Schichten des Herzmuskels.

7. In den weitaus häufigeren Fällen gehen die künstlich erzeugten subendocardialen Blutungen mit Lungenödem und -blutungen einher.

8. Massiv ausgebildete subendocardiale Blutungen können bisweilen zu reizleitungsstörungen wie Schenkelblock oder partieller oder totaler AV-Block führen.

9. Eine starke Vagusreizung kann zum partiellen AV-Block führen, bisweilen zu einem totalen Block.

Wenn auch die Ergebnisse von Tierexperimenten nur mit größter Vorsicht auf die Verhältnisse der menschlichen Pathologie übertragen werden dürfen, so scheinen die in diesen Tierexperimenten gefundenen subendocardialen Blutungen weitgehende Übereinstimmung mit den subendocardialen Blutungen in menschlichen Herzen finden zu können. Wahrscheinlich liegt beiden der gleiche Mechanismus zugrunde.

LITERATURVERZEICHNIS:

1. ABDERHALDEN, E. - Handbuch der biologischen Arbeitsmethoden, 2. Teil, S. 34 und 65; 1934

2. AMENOMIJA, R. - Über das Atrioventrikular-Bündel des Herzens bei Diphterie. Virchows Arch.path.Anat., Bd. 2o2, S. 1o7; 191o

3. ASCHOFF, L. - Zur Frage der SEB. Virchows Arch.path. Anat., Bd. 213, S. 176; 1913

4. ASCHOFF, L. - Referat über die Herzstörungen in ihren Beziehungen zu dem spezifischen Muskelsystem des Herzens. Verh.Dtsch.Path.Ges., Bd. XIV, S.3; 191o

5. BERBLINGER, W. - Die Blutungen im AV-System. Zbl. Herz-Gefäß-Krkh., Jg. 8, S. 135; 1916

6. BERBLINGER, W. - Über die SEB, die Beziehungen zwischen Blutungen und Degenerationen der Herzmuskelfasern. Zbl.allg.Path., Bd. 28, S. 1; 1917

7. BERBLINGER, W. - Herzveränderungen bei Diphterie. Münch.med.Wschr., Bd. 1, S. 5o; 1913

8. BETZ, H. - Anatomie pathologique du système nerveux dans ses rapports avec ses affections inflammatoires et nécrotiques gastro-jéjunals. Acta gastro-enterol. Belg., Suppl. 39, S. 52; 1949

9. BOLTZ, W. - Über die Ursachen der subendokardialen Ekchymosen. Dtsch.Zschr.gerichtl.Med., Bd. 44, S. 2o9; 1955

1o. BONSDORFF, B. von - Neurogenic heart lesions. Acta med. Scand., Vol. 1oo, S. 352; 1939

11. CAMERON, G.R. und DE, S.N. - Experimental pulmonary edema of nervous origin. J.Path., Bd. 61, S. 375; 1949

12. EBSTEIN, W. - Experimentelle Untersuchungen über das Zustandekommen von Blutextravasaten in die Magenschleimhaut. Arch.exper.Path.Pharmak., Leipzig, Bd. 2, S.138; 1874

13. EICHHOLTZ, F. - Lehrbuch der Pharmakologie. 8. Aufl.,1955

14. EINTHOVEN, W. und WIERINGA, J.H. - Ungleichartige Vaguswirkungen auf das Herz, elektrokardiographisch untersucht. Pflügers Arch.Physiol., Bd. 149, S. 48; 1913

15. FASSBENDER, H.G. und WENGLER, G. - Zur Ätiologie der SEB. Virchows Arch.path.Anat., Bd. 321, S. 138; 1952

16a. FASSBENDER, H.G. - Vagustod und SEB. Vortrag 37. Path.-Tagung Zürich 1955

16b. FASSBENDER, H.G. - Pathologische Anatomie des Vagustodes. Sonderdruck aus: Verh.Dtsch.Ges.f.Kreisl.-forsch. 22.Tagung. S. 267-27o; 1956

16c. FASSBENDER, H.G. Tödlicher Vagusreflex bei Prozessen im Brust- und Bauchraum. Sonderdruck aus:Langenbachs arch.u.dtsch. Zschr.f.Chir. Bd 284; 1956

17. FREY, E.K. und KUETGENS, G. - Chirurgie des Herzens. Bd.61, 2.Aufl., 1956

18. GÄDECKE, R. - Bolustod als möglicher tödlicher Narkosezwischenfall. Zschr. Chir., Bd. 22, S.557;1951 (Ref.: Ber.allgem.spez.Path., Berlin,Bd. 11,S.227; 1952)

19. GAGLIO, G. - ..... Arch.ital.biol., Bd. 13, S. 71; 189o

2o. GERINGER, J. - Über das Vorkommen der SEB und ihre Bedeutung. Beitr.gerichtl.Med., Bd. 8, S.1o5;1928

21. GOTTSEGEN, G., SZAM, I. und CZORNAY, M. - Experimental studies on the mechanism of pulmonary edema. Acta med.Acad.sc.Hungariae, Bd. 6, S. 367; 1954

22. HAAS, G. - Über die Gefäßversorgung des RLS des Herzens. Anat.Hefte, Bd. 131, S. 627; 1911

23. HAMPERL, H. - Lehrbuch der Allgemeinen Pathologie und Pathologischen Anatomie. 21./22. Aufl., 1954

24. HART, C. - Über neurotische Hämorrhagie. Frankf. Zschr. Path., Bd. 13, S. 242; 1913

25. HERING, H.E. - Die Herzstörungen in ihren Beziehungen zu dem spezifischen Muskelsystem des Herzens. Korreferat Verh.Dtsch.Path.Ges. Stuttgart, Bd. 14, S. 3; 191o

26. HERMAN, E. - Über rätselhafte Blutungen. Zschr.inn. Med., Jg. 7, no. 6, S. 272; 1952

27. HOFF, F. und LOSSE, H. - Sympathikotonie und Parasympathikotonie. Dtsch.med.Wschr., No. 15, S.529; 1955

28. HOFMANN, E.V. - zitiert nach GERINGER und BOLTZ

29. KATO, S. - Subendocardial hemorrhage observations in human sudden death cases and experimental studies. Keijo J.Med., Bd. 4, S. 34; 1955

3o. KÜLBS, F. und STRAUSS, H. - Über SEB. Klin.Wschr., Bd. 12, S. 933; 1933

31. LEPESCHKIN, E. - Das EKG. 2.Aufl., 1947

32. LÖW, J. - Beiträge zur Pathologie des RLS. Beitr. Path. Anat., Bd. 49, S. 1; 191o

33. LUBARSCH, O. und BORCHARDT, H. - Atrophie und sog. Degenerationen des Magens und Darms. Handbuch der Speziellen Pathologischen Anatomie und Histologie, Bd. 4, S. 1; 1929

34. LUISADA, A.A. und SARNOFF, S.J. - Paroxysmal pulmonary edema consequent to stimulation of cardiovascular receptors. Amer.Heart J., Vol. 31, S.282; 1946

35. LUKOSCHEK, K.P. und THIESEN, J. - Das normale Kaninchen-EKG. Zschr.Kreisl.-forsch., Bd. 43, S.172;1954

36. MARCHAND, F. und MEYER, A.W. - Über die Beziehungen des Vagus zu intrakardialen Nervenzellen. Pflügers Arch.Physiol., Bd. 145, S. 4o1; 1912

37. MASSMANN, W. und OPITZ, H. - Das normale Meerschweinchen-EKG. Zschr.exper.Med., ..., S.124; 1954

38. MEESSEN, H. - Experimentelle Untersuchungen zum Kollaps-Problem. Beitr.Path.Anat., Bd. 1o2, S. 191; 1939

39. MÖNCKEBERG, J.G. - Über die SEB. Zbl.Herz-Gefäßkrkh., Jg. 7, S. 113; 1915

4o. MÖNCKEBERG, J.G. - Die Erkrankungen des Myokards und des spezifischen Muskelsystems. Handbuch der Speziellen Pathologischen Anatomie und Histologie, (Herz und Gefäße), S. 381; 1924

41. MÜLLER, L.R. - Beiträge zur Anatomie, Histologie und Physiologie des N. vagus, zugleich ein Beitrag zur Neurologie des Herzens, der Bronchien und des Magens. Dtsch.Arch.klin.Med., Bd. 1o,S.1; 1911

42. ONG-OEY, T.L. - Experimentelle Studien zur Bedeutung des Vagustonus in der Pathogenese der SEB und ihre Beziehungen zu den Änderungen im EKG. Inaug.-Diss. Mainz 1956

43. ORATOR, V. - Allgemeine Chirurgie. 18./19.Aufl.,1952

44. ORATOR, V. - Spezielle Chirurgie. 25./26.Aufl.,1952

45. PORTER, P.R.M. - Heart-Block in a case of pneumonia. Brit.Med.J., ..., S. 858; 1914

46. PROBST, R. - Beitrag zur Kenntnis des forensischmedizinischen Verblutungstodes. Dtsch.Zschr.gerichtl.Med., Bd. 4o, S. 627; 1951

47. PSCHYREMBEL, W. - Praktische Geburtshilfe. 5.Aufl., 1956

48. RAUBER-KOPTSCH (Hrsgb. KOPSCH, F.) - Lehrbuch und Atlas der Anatomie des Menschen. 19.Aufl., 1955.

49. REWERTS, G. - Zentrogene Massenblutungen nach Commotio cerebri. Münch.med.Wschr., 35 (95), S.934; 1953

5o. RIBBERT, H. - Über die SEB im Bereich des AV-Bündels. Wien.med.Wschr., ..., Nr.6; 1915

51. RIBBERT, H. - Über Blutungen im AV-Bündel. Med.Klin., ...,Nr. 29, S. 1248; 1914

52. RIBBERT, H. - SEB im Bereich des AV-Bündels. Dtsch. med.Wschr., Bd. 1, S. 211; 1915

53. ROBINSON, G.C. und DRAPER, G. - The effects of mechanical stimulation of the vagus. J.Exper.Med., Vol. 14, S. 217; 1911

54. ROTHBERGER, C.J. - Über SEB und die durch sie bedingte Leitungsstörung. Klin.Wschr., Bd.34, S.1596;1928

55. SAPEGNO, ... - Patologia del fascio atrioventricolare. Pathologica, Genova, Bd. II. ..., (No. 35); 191o

56. SCHLUMBERGER, ... - Gleichzeitiges Auftreten gastroduodenaler und zerebraler Schädigungen im Säuglings- und Kindesalter. Arch.Path., Chicago, Vol. 52,S.43, 1951

57. SHEEHAN, H.L. - Subendocardial hemorrhages in shock. Lancet, N.Y., ..., S. 831; 194o

58. SIMPSON, K. - Deaths from vagal inhibitions. Lancet, N.Y., ..., S. 558; 1949

59. SMITH, R.T. und TOMLINSON, B.E. - Subendocardial hemorrhages associated with intracranial lesions. J.Path.Bact., Vol. 68, ...; 1955

6o. SZUBINSKI, ... - SEB nach tödlichen Kriegsverletzungen. Zbl.Herz-Gefäßkrkh., Bd. 8, S. 61; 1916

61. STÖHR, Ph. jr. - Handbuch der Mikroskopischen Anatomie - Nervensystem, S. 372. 1928

62. STÖHR, Ph. jr. - Das vegetative Nervensystem. Sonderdruck aus: CIBA-Symposium 1955

63. STOLL, ... - Zur Frage der subendokardialen Ekchymosen beim Verblutungstod. Vjschr.gerichtl.Med., Berlin, Bd. 47, S. 53; 1914

64. STÜBEL, A. - Das histologische Bild der Blutungen aus kleinen Gefäßen und seine Bedeutung für die Genese der SEB. Virchows Arch.Path.Anat., Bd. 253, S. 11; 1924

65. SURY, K. v. - zitiert nach STÜBEL

66. WEIL, A. - Ergebnisse des Vagusdruck-Versuches. Dtsch.Arch.klin.Med., ..., S. 119; 1916

67. WINIWARTER, W. - Über Magen-Darm-Blutungen nach Operationen. Arch.klin.Chir., Berlin, Bd. 95, S.161; 1911

68. ZUM WINKEL, K. - Über die SEB im menschlichen Herzen. Inaug.-Diss. Marburg 1915

Es ist mit eine angenehme Pflicht, meinem verehrten Lehrer, Herrn Privat-Dozenten Oberarzt Dr.med.Hans Georg F a ß b e n d e r , meinen verbindlichsten Dank auszusagen für das Thema dieser Arbeit, dafür, daß ich in seinem Institut die Versuche habe vornehmen dürfen, und für die großzügige, stets freundlich gewährte Unterstützung und Förderung.

Der medizinisch-technischen Assistentin Frl. M. D a h m schulde ich für die gewissenhafte Anfertigung von Photographien und histologischen Präparaten größten Dank; nicht weniger Frl. G. K a u für ihre technische Assistenz bei den Versuchen und gleichfalls für die Anfertigung histologischer Präparate.

Mein herzlichster Dank ergeht an alle Assistenzärzte des Pathologischen Instituts Mainz und an alle ungenannt bleibenden Angehörigen dieses Institutes für die vielen Zeichen wohlwollenden Interesses.

Für die sprachliche Korrektheit hat mein Kollege und Freund H.G. K i c h t e r sich verantwortlich empfunden; für seine langmütige Hilfe auch ihm meinen besten Dank.

Die Arbeit wurde mit der freundlichen Unterstützung der Landessozialversicherungsanstalt Rheinland-Pfalz durchgeführt.

LEBENSLAUF

Am 12. September 1931 wurde ich, Ing-liat S i e , als dritter Sohn des Geschäftsmanns Wie-Khong Sie und seiner Enefrau Johanna Sie, geb. Han, in Blitar auf Java (Indonesien, damals Niederländisch-Indien) geboren. Ich bin römisch-katholischer Konfession. Von 1937 bis 1941 besuchte ich die holländische Volksschule meiner Heimatstadt. Wegen Kriegsausbruchs und Besetzung Indonesiens durch Japaner mußte ich die holländische Volksschule verlassen und besuchte darauf eine japanisch-chinesische Volks- bzw. Mittelschule. Nach Kriegsende 1945 bezog ich ein holländisches Gymnasium, das ich 1951 mit dem Reifezeugnis verließ. Darauf ließ ich mich an der medizinischen Fakultät der Universität von Indonesien in Surabaja (Java) inskribieren. 1953 verließ ich diese Universität, fuhr nach den Niederlanden und studierte anschließend ein Jahr lang an der Rijks-Universiteit Utrecht. Dort bestand ich 1954 das Kandidatsexamen (die ärztliche Vorprüfung in den Niederlanden). Ich bezog darauf die Universität Mainz, an der ich vier Semester lang studierte. Ich habe meine medizinische Ausbildung an der Universität Heidelberg abgeschlossen.